

Medizinisches Stichwortverzeichnis zu chronisch entzündlichen Darmerkrankungen



Herausgeber

FALK FOUNDATION e.V.



Leinenweberstr. 5
79108 Freiburg
Germany

Fax: 07 61/15 14-321

E-Mail: literaturservice@falkfoundation.de

www.falkfoundation.de

© 2018 Falk Foundation e.V.

Alle Rechte vorbehalten.

24. Auflage 2018

Medizinisches Stichwortverzeichnis zu chronisch entzündlichen Darmerkrankungen

Zusammengestellt von
Prof. Dr. med. Tilo Andus, Stuttgart

Autor:

Prof. Dr. med. Tilo Andus

Klinik für allgemeine Innere Medizin,
Gastroenterologie, Hepatologie und
internistische Onkologie

Klinikum Stuttgart

Krankenhaus Bad Cannstatt

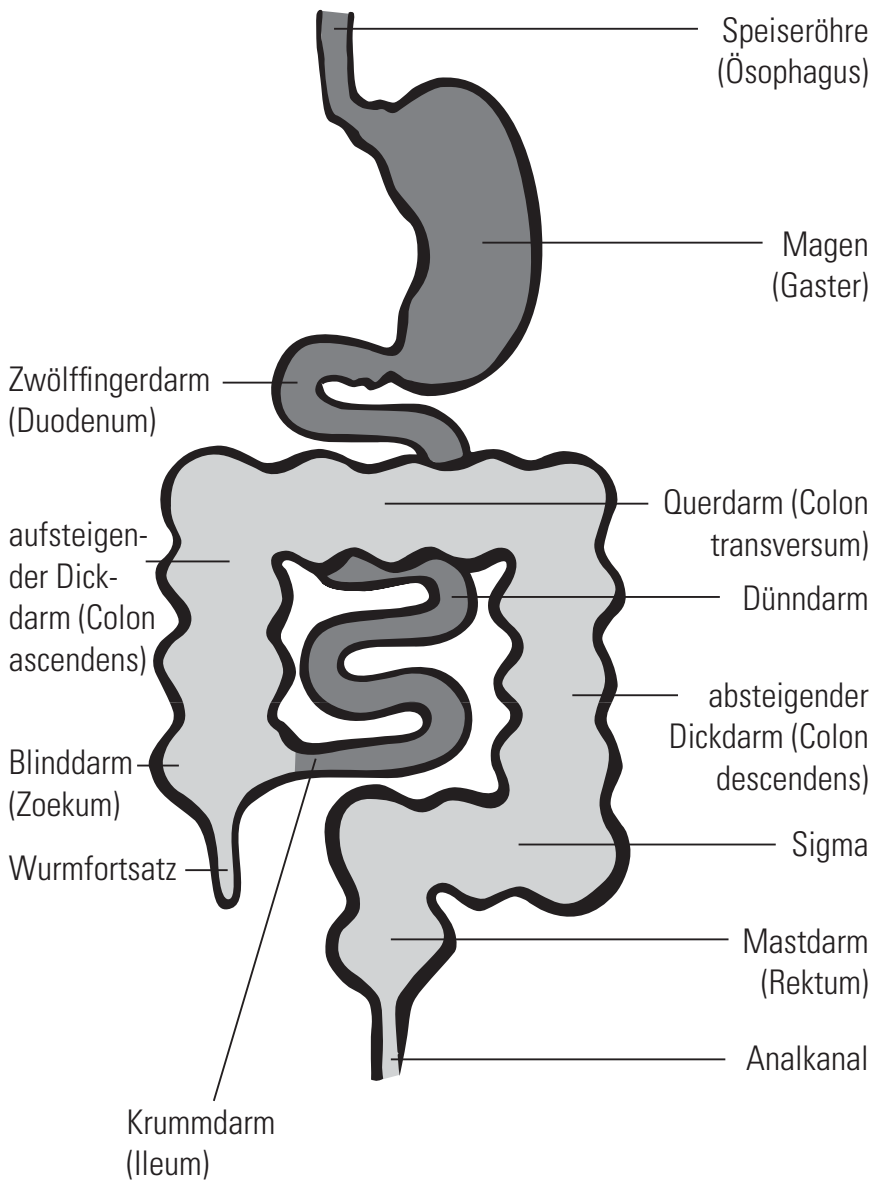
Prießnitzweg 24

70374 Stuttgart

Einleitung

Das vorliegende Stichwortverzeichnis ist als kleines Nachschlagewerk für Patienten mit chronisch entzündlichen Darmerkrankungen gedacht, insbesondere für Patienten mit Morbus Crohn, Colitis ulcerosa und mikroskopischer Colitis (kollagene Colitis und lymphozytäre Colitis). Es erläutert kurz und allgemein verständlich eine Reihe medizinischer Begriffe, die dem Patienten und seinen Angehörigen bei Arzt- und Krankenhausbesuchen, in Gesprächen mit anderen Betroffenen und in den Medien begegnen. Es soll dazu beitragen, die Erkrankung, ihre Diagnostik und Behandlung besser verstehen zu lernen. Denn nur ein gut informierter Patient wird mit seiner Erkrankung vertraut werden können. Dabei kann die Erläuterung von Fachbegriffen natürlich nicht die Aufklärung im Gespräch mit dem Arzt ersetzen. Aber sie kann vielleicht zum Abbau von Hemmungen beitragen, diejenigen Fragen zu stellen, die den Patienten in verschiedenen Bereichen seiner Erkrankung beschäftigen.

Magen-Darm-Trakt



A

Abszess: abgekapselte Eiteransammlung bei einer Entzündung; beim Morbus Crohn z. B. ausgehend von Entzündungsstraßen im Bereich des Darms, als Abszesse im Bauchraum und im Afterbereich. Abszesse können auch Bestandteile von bestimmten entzündlichen Geschwulstbildungen, sogenannten → Konglomerattumoren, sein.

Adalimumab: Medikament, das aus → Antikörpern (100% menschlich) gegen den → Tumor-Nekrose-Faktor- α besteht. Zur Behandlung des mittelschweren bis schweren aktiven Morbus Crohn bei Kindern ab 6 Jahren und bei Erwachsenen sowie bei erwachsenen Patienten mit mittelschwerer bis schwerer aktiver Colitis ulcerosa zugelassen, wenn durch Cortison-Präparate und andere Medikamente wie Azathioprin die Krankheitsaktivität nicht zu bessern ist. Wird ca. alle 2 Wochen unter die Haut (subkutan, s.c.) gespritzt. Eine Tuberkulose, eine Hepatitis und eine Herzschwäche müssen vorher ausgeschlossen worden sein. Auch als PEN zur Selbstinjektion verfügbar.

Adherence: → Compliance/Adherence

Aktivitätsindex – endoskopisch: aus verschiedenen Befunden, z. B. Gefäßzeichnung, Verletzlichkeit, Blutung, Geschwüre berechneter Index, der die Aktivität einer chronisch entzündlichen Darmerkrankung widerspiegelt. Aktivitätsindizes werden vorwiegend in klinischen Studien eingesetzt, um diese vergleichbar zu machen.

Aktivitätsindex – klinisch: aus verschiedenen Beschwerden, z. B. der Stärke und Häufigkeit von Bauchschmerzen sowie Laborwerten berechneter Index, der

die Aktivität einer chronisch entzündlichen Darmerkrankung widerspiegelt. Aktivitätsindizes werden vorwiegend in klinischen Studien eingesetzt, um diese vergleichbar zu machen. Im klinischen Alltag werden sie meist nicht benötigt.

Akupunktur und Moxibustion: traditionelle chinesische Therapieverfahren basierend auf der 5-Elemente-Lehre und der Lehre von den Meridianen. Reiztherapie durch das Einstechen von Nadeln oder das Abbrennen kleiner Brennkegel.

Akute-Phase-Proteine: Eiweißstoffe, die bei einer frischen Entzündung vermehrt in der Leber gebildet werden. Sie sind im Blut nachweisbar und lassen Rückschlüsse auf die Aktivität der chronisch entzündlichen Darmerkrankung zu. Zu diesen Eiweißstoffen gehören das → Alpha-1-Antitrypsin, das → Orosomukoid und das C-reaktive Protein (→ CRP).

Albumin: Hauptbestandteil der Bluteiweiße; Albumin ist einer der Stoffe, die im Blut für einen ausgewogenen Flüssigkeitsanteil sorgen. Bei starken Entzündungen der Darmschleimhaut können solche Eiweiße mit dem Stuhl verloren gehen. Das kann im Extremfall einen vermehrten Wassereinstrom in den Körper, z. B. in die Bauchhöhle, verursachen.

Alpha-1-Antitrypsin: bestimmtes Eiweiß, das bei entzündlichen Prozessen vermehrt in der Leber gebildet wird. Es lässt sich im Blut nachweisen, was hilft, die Aktivität einer chronisch entzündlichen Darmerkrankung besser abzuschätzen. Auch im Stuhl kann dieses Eiweiß vorkommen. Das kann für die Früherkennung eines Krankheitsschubes von Nutzen sein.

Amyloidose: seltene Krankheit, hervorgerufen durch die Ablagerung von Amyloid-Eiweiß, die als Folge von chronischen Entzündungsprozessen auftreten kann. Die Amyloidose kann selbst zu Durchfällen und zu Eiweißverlust im Urin führen.

Analfissur: linearer, schmerzhafter, geschwürig veränderter Haut-Schleimhaut-Einriss der Aftergegend, der bis an den inneren Schließmuskel reicht. Kann zu Schmerzen bei der Stuhlentleerung führen.

Anämie: Blutarmut durch Abnahme der roten Blutkörperchen oder des darin befindlichen roten Blutfarbstoffes; ein Mangel an roten Blutkörperchen kann bei chronisch entzündlichen Darmerkrankungen durch anhaltende Blutverluste, Eisen- oder Vitaminmangel ausgelöst werden (→ Eisen).

Anastomose: chirurgische Verbindung des verbleibenden Darms nach Entfernung (Resektion) eines Darmstücks.

ANCA: antineutrophile cytoplasmatische Antikörper; bestimmte Abwehrstoffe (→ Antikörper) gegen weiße Blutkörperchen. Bei Colitis ulcerosa findet man im Gegensatz zum Morbus Crohn bei einem hohen Prozentsatz der Patienten eine besondere Form von ANCAs. Das kann mithelfen, beide Erkrankungen voneinander abzugrenzen.

Angiografie: röntgenologische Darstellung der Blutgefäße mit Röntgen-Kontrastmittel. Die Angiografie kann z. B. eingesetzt werden, um eine Blutungsquelle im Darm genau festzustellen.

Antikörper: körpereigene Eiweißstoffe, die an bestimmte Oberflächenstrukturen (Antigene) binden und somit das Immunsystem aktivieren, um fremde Or-

ganismen und Substanzen unschädlich machen zu können.

Anus/After: Austrittsöffnung des Enddarms. Im Bereich des Afters liegt der Schließmuskelapparat. Ein intakter Schließmuskel ist erforderlich, damit man die Stuhlentleerung willentlich kontrollieren kann. Beim Morbus Crohn können entzündliche Veränderungen in der Aftergegend, z. B. Fisteln, Abszesse oder Fissuren zu Schmerzen bei der Stuhlentleerung oder zu unkontrollierbarem Stuhlabgang (→ Stuhlinkontinenz) führen.

Anus praeter: künstlicher Darmausgang (auch „Stoma“ genannt) an der Bauchhaut; wird z. B. bei operativer Entfernung des Dickdarms (→ Kolektomie) vorübergehend angelegt.

Appendektomie: operative Entfernung des Blinddarms (→ Appendizitis).

Appendizitis: Entzündung des Wurmfortsatzes, einem kurzen, dünnen Darmanteil, der vom Beginn des Dickdarms (→ Zoekum) abgeht („Blinddarmentzündung“); ein akuter Morbus Crohn mit Befall des letzten Dünndarmabschnitts (Ileum) kann aufgrund des Beschwerdebildes mit einer Appendizitis verwechselt werden.

Arthralgien/Arthropathien: Gelenkschmerzen/nicht-entzündliche Gelenkerkrankungen. Gelenkerkrankungen können als Begleiterscheinung bei chronisch entzündlichen Darmerkrankungen auftreten. Sie sind die häufigsten → extraintestinalen Symptome bei CED (ca. 20–40%). Bei bis zu 30% der Patienten herrschen Gelenkschmerzen ohne Entzündung vor. Bei 5–10% kommt es zu Gelenkentzündungen (diese können die peripheren Gelenke [Finger, Knöchel] und/oder das

Achsenskelett [Wirbelsäule] betreffen). Rheumafaktoren sind meist nicht nachweisbar und es treten normalerweise keine (bleibenden) Gelenkschäden auf. Patienten klagen über Schmerzen, Schwellungen und Bewegungseinschränkungen. Bei peripheren Gelenkentzündungen werden 2 Typen unterschieden. Typ I: Es sind asymmetrisch weniger als 5 Gelenke, meist der Beine betroffen. Die Gelenkbeschwerden laufen parallel mit der Grunderkrankung und zeigen eine starke Assoziation mit weiteren extraintestinalen Symptomen. Beim Typ II sind symmetrisch mehr als 5 Gelenke (meistens der Hand und der Finger) betroffen und es bestehen lang andauernde Beschwerden unabhängig vom Verlauf der Grunderkrankung. Die Therapie richtet sich nach dem Typus der Gelenkerkrankung. Die Einnahme bestimmter Schmerzmittel kann die Grunderkrankung verschlechtern.

Arzt-Patienten-Seminar: Fortbildungsveranstaltung von Ärzten für Patienten zur Wissensvermittlung und Förderung der Kommunikation.

5-ASA: 5-Aminosalicylsäure → Mesalazin

ASCA: Antikörper gegen *Saccharomyces-cerevisiae*-Antigene (Brauereihefe); kommen gehäuft bei Morbus Crohn vor; seltener bei Colitis ulcerosa.

Astronautenkost: sehr kalorienreiche (hochkalorische) Nahrung, die vollständig im Dünndarm aufgenommen und an den Organismus weitergeleitet wird. Astronautenkost kann bei chronisch entzündlichen Darmerkrankungen vorübergehend eingesetzt werden, wenn ein entzündeter Dickdarm entlastet werden muss.

Aszites: Flüssigkeitsansammlung in der Bauchhöhle; wird z. B. durch einen übermäßigen Verlust von Eiweißstoffen verursacht. Siehe auch → Albumin.

Autoimmunerkrankung: (Auto-)Immunreaktionen des Immunsystems gegen Gewebe oder Organe des eigenen Körpers (z. B. Diabetes Typ 1, Autoimmunpankreatitis). Ob die CED den Autoimmunerkrankungen zuzuordnen sind, ist umstritten.

Azathioprin: Substanz, die die Aktivität des Immunsystems drosselt. Dieses Medikament kann vom Arzt verordnet werden, wenn schwer verlaufende, chronisch entzündliche Darmerkrankungen auf Corticosteroide nur ungenügend ansprechen oder wenn die Corticosteroid-Dosis gesenkt werden soll. Der Wirkeintritt ist meist um mehrere Wochen verzögert.

B

B₁₂: Kurzform für Vitamin B₁₂; ist für die Blutbildung und die Funktion der Nerven von Bedeutung. Die Aufnahme von Vitamin B₁₂ in den Körper erfolgt im letzten Abschnitt des Dünndarms (terminales → Ileum), der besonders beim Morbus Crohn häufig in den Entzündungsprozess einbezogen ist. Das Vitamin wird dann nur noch in ungenügender Menge aufgenommen. Folgen können unter anderem Störungen der Nervenfunktion oder eine Blutarmut sein.

Balsalazid: Medikament zur Behandlung der Colitis ulcerosa; es enthält im Gegensatz zum → Sulfasalazin nur den Wirkstoff 5-Aminosalicylsäure (5-ASA) und einen inaktiven Trägerstoff.

„Bauchredner“: vierteljährlich erscheinende Zeitschrift für Patienten mit chronisch entzündlichen Darm-

erkrankungen; wird von der → DCCV e.V. herausgegeben.

Bauhin'sche Klappe: ventilartige Klappe an der Verbindungsstelle zwischen Dün- und Dickdarm, die einen rückwärtigen Transport von Darminhalt aus dem Dickdarm in den Dünndarm weitgehend verhindert. Ist beim Morbus Crohn manchmal eingengt (→ Stenose).

Biologika: mit den Methoden der Biotechnologie hergestellte Proteine, insbesondere monoklonale → Antikörper (monoclonal antibodies, -mab) oder Fragmente solcher Antikörper. Die derzeit zur Therapie chronisch entzündlicher Darmerkrankungen eingesetzten Biologika richten sich entweder gegen den → Tumornekrose-Faktor (Adalimumab, Golimumab, Infliximab) oder gegen das Adhäsionsmolekül Integrin $\alpha 4\beta 7$ (Vedolizumab). Diese Medikamente werden vor allem bei schweren Krankheitsverläufen eingesetzt, wenn herkömmliche Therapeutika nicht ausreichend wirksam sind oder aus anderen Gründen nicht infrage kommen.

Biopsie: Gewebeprobe für die feingewebliche (histologische) Untersuchung. Während einer Magen-Darm-Spiegelung (→ Endoskopie) können kleine Schleimhautproben der Darmwand entnommen und der histologischen Begutachtung zugesandt werden. Der Pathologe kann den Morbus Crohn und die Colitis ulcerosa in vielen Fällen histologisch voneinander abgrenzen, außerdem lassen Biopsieentnahmen Aussagen über die Entzündungsaktivität im Darm zu.

Biosimilars: Biosimilars sind biotechnologisch hergestellte Arzneimittel. Sie sind Nachahmerpräparate von Biopharmazeutika, deren Patent abgelaufen ist. Ihr

Wirkstoff ist vergleichbar mit dem Wirkstoff des bereits zugelassenen biotechnologisch hergestellten Arzneimittels. Die Wirkstoffe dieser Biotechnologie-Erzeugnisse sind aber, anders als die klassischen, Molekülstruktur-definierten Arzneistoffe, nicht völlig identisch zum Originalwirkstoff. Bei CED sind die ersten Biosimilars für → Infliximab ab 2015 verfügbar.

BKS: Blutkörperchensenkungsgeschwindigkeit; Bestimmung der Absinkgeschwindigkeit der Blutkörperchen. Die BKS steigt in der Regel mit der Ausprägung entzündlicher Prozesse im Körper an. Bei der Beurteilung chronisch entzündlicher Darmerkrankungen geht der BKS-Wert daher in die Berechnung verschiedener → Aktivitätsindizes ein.

„Bottom-up“-Therapie: bisheriges Standardtherapieprinzip, bei dem mit möglichst gut erforschten, nebenwirkungsarmen Medikamenten begonnen und erst nach Therapieversagen dieses Medikaments ein stärkeres und damit meist nebenwirkungsreicheres Medikament eingesetzt wird.

Breischluck: röntgenologische Darstellung des oberen Verdauungstraktes, vor allem von Speiseröhre, Magen und Zwölffingerdarm, nach Trinken eines bariumhaltigen Röntgen-Kontrastmittels.

Budesonid: entzündungshemmendes Medikament, welches dem → Cortison sehr ähnlich ist; wird sehr rasch in der Leber abgebaut und hat wesentlich weniger Nebenwirkungen als die klassischen Cortison-Präparate, wie z. B. Prednisolon oder 6-Methylprednisolon. Wirkung etwas schwächer als die der klassischen Präparate.

C

Campylobacter: Bakterien, die eine Dickdarmentzündung (Colitis) auslösen können und somit bei der Abgrenzung einer infektiösen von einer chronisch entzündlichen Darmerkrankung zu berücksichtigen sind. Die Erreger können in der → Stuhlkultur nachgewiesen werden.

CDAI: Crohn's Disease Activity Index. Messwert zur Bestimmung der Krankheitsaktivität des Morbus Crohn in Studien. Gesunde und Patienten in → Remission haben weniger als 150 Punkte, Kranke mehr als 150 Punkte (max. 600).

Chromoendoskopie: neues endoskopisches Verfahren. Es wird versucht durch Anfärbung der Darmschleimhaut die Empfindlichkeit der Endoskopie bezüglich Gewebsveränderungen der Schleimhaut zu erhöhen (→ Zoom-Endoskopie).

Chronisch entzündliche Darmerkrankung (CED): Unter diesem Begriff werden anhaltende (chronische), momentan nicht heilbare Darmentzündungen unbekannter Ursache, zusammengefasst. Trotz vieler Gemeinsamkeiten lassen sich 2 wichtige Krankheiten abgrenzen, die Unterschiede in Verlauf, Ausbreitung und feingeweblichem Muster aufweisen: der → Morbus Crohn und die → Colitis ulcerosa.

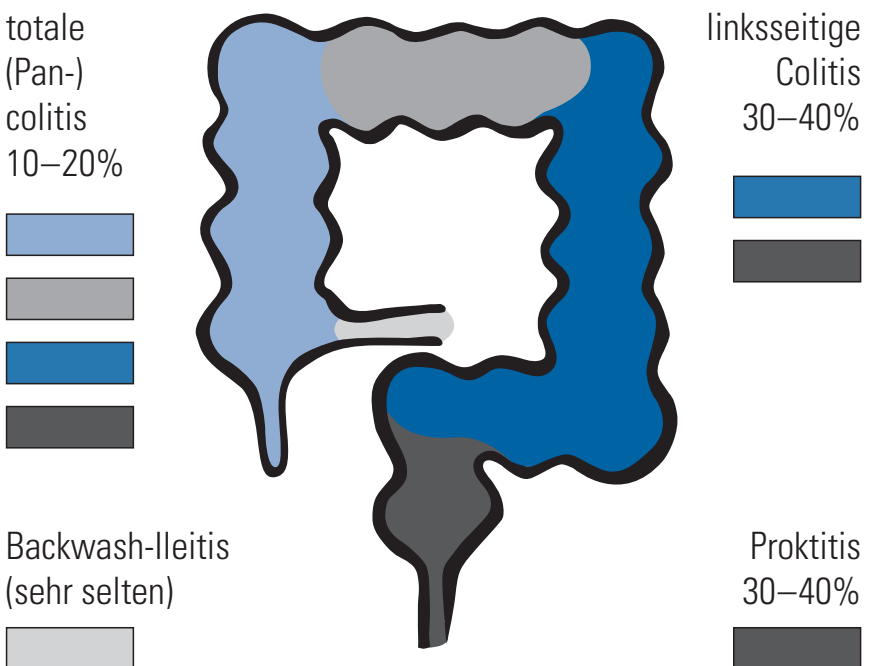
Ciclosporin: entzündungshemmendes und das Immunsystem unterdrückendes Medikament, das vor allem bei Patienten nach Organtransplantationen eingesetzt wird. Wird alternativ zu → Azathioprin auch bei Patienten mit → chronisch entzündlichen Darmerkrankungen eingesetzt.

Ciprofloxazin: Antibiotikum, das in einigen Fällen zur Behandlung von Komplikationen (→ Fisteln, → Pouchitis) chronisch entzündlicher Darmerkrankungen verwendet wird.

Clostridium-difficile-Toxin: Giftstoff eines pathogenen Bakteriums, das Durchfälle erzeugen kann; kommt gehäuft nach Antibiotika-Gabe vor. Die Häufigkeit und auch Gefährlichkeit hat in den letzten Jahren, insbesondere bei Colitis ulcerosa, stark zugenommen. Sollte bei jedem akuten Schub mit Durchfällen durch Stuhluntersuchung ausgeschlossen werden.

Colitis indeterminata: chronisch entzündliche Darmerkrankung, bei der noch nicht geklärt ist, ob es ein Morbus Crohn oder eine Colitis ulcerosa ist.

Colitis ulcerosa – Befallsmuster



Colitis ulcerosa: chronisch entzündliche Darmerkrankung, die meist in den unteren Dickdarmabschnitten beginnt (→ Proktitis), aber auch den gesamten Dickdarm betreffen kann (→ Pancolitis). Im Gegensatz zum Morbus Crohn sind andere Abschnitte des Verdauungskanals nicht betroffen (s. Abb. Seite 14).

Colon: Dickdarm (s. Abb. Seite 4); schließt sich an den Dünndarm an. Man unterscheidet nach der Lage im Bauchraum und Verdauungsrichtung den aufsteigenden (Colon ascendens), den quer verlaufenden (Colon transversum) und den absteigenden Teil des Dickdarms (Colon descendens). Daran schließt sich ein weiterer S-förmiger Dickdarmabschnitt (Sigma) an. Ganz am Ende, vor der Afteröffnung, liegt ein kurzes Darmrohr, das → Rektum. Häufig ist mit dem Begriff Colon der gesamte Dickdarm gemeint. Daher spricht man bei einer Entzündung des gesamten Dickdarms von einer → Pancolitis.

Colon irritabile/Reizdarm: häufige Ursache von anhaltenden Bauchschmerzen mit Stuhlunregelmäßigkeiten, bei deren Entstehung psychische Faktoren eine besondere Rolle spielen. Bevor man diese Diagnose stellt, müssen organische Ursachen, wie z. B. Darminfektionen oder chronisch entzündliche Darmerkrankungen, ausgeschlossen werden.

Colon-Kontrasteinlauf: röntgenologisches Untersuchungsverfahren, bei dem Röntgen-Kontrastmittel durch eine Sonde in den Enddarm bis in den Dickdarm eingegeben wird. Hierdurch lassen sich Wandveränderungen und Engstellen des Dickdarms auf einem Röntgenbild feststellen.

Compliance/Adherence: von Patientenseite: Bereitschaft, ärztlichen Anweisungen zu folgen. Auf den

Arzt bezogen: die Bereitschaft, therapeutische Anweisungen und Strategien auf die Möglichkeiten und Wünsche des Patienten abzustimmen. Je einfacher und angenehmer die Therapie, desto besser die Compliance. Kann auch durch eine Depression gestört werden. Eine hohe Compliance fördert den Behandlungserfolg.

Computertomografie (CT): bestimmte Röntgenuntersuchung, bei der Querschnittsbilder von einzelnen Körperabschnitten angefertigt werden. Damit können auch außerhalb der Darmwand befindliche entzündliche Veränderungen, wie z. B. Fistelgänge oder → Konglomerattumoren, genau erkannt werden.

Cortison: körpereigene Substanz (Hormon), die entzündungshemmend wirkt; wegen besserer Wirksamkeit und geringerer Nebenwirkungen werden statt Cortison meist Cortison-Derivate, wie z. B. Prednisolon, 6-Methylprednisolon oder Budesonid, eingesetzt. Stärkstes, rasch wirkendes Medikament zur Behandlung → chronisch entzündlicher Darmerkrankungen. Bei längerer Einnahme in hoher Dosierung treten häufig Nebenwirkungen (Gewichtszunahme, Mondgesicht, Hautveränderungen, Akne, → Osteoporose, Diabetes usw.) auf.

CRP: C-reaktives Protein; Körpereiweiß, welches im Rahmen von Entzündungen vermehrt gebildet wird. Wichtiger Marker zur Bestimmung der Entzündungsaktivität des Körpers.

D

Darmkrebsvorsorge: Wegen des erhöhten Darmkrebsrisikos ist bei Patienten mit → Colitis ulcerosa

des gesamten → Dickdarms ab dem 8. Krankheitsjahr alle 1–2 Jahre eine → Koloskopie mit Entnahme von multiplen → Biopsien zu empfehlen. Bei linksseitiger → Colitis ulcerosa ab dem 12. Krankheitsjahr. Auch bei einem → Morbus Crohn mit Befall des kompletten Dickdarms sind → Vorsorgekoloskopien zu empfehlen.

Darmtuberkulose: chronische Darmentzündung durch Tuberkulose-Bakterien. Kann endoskopisch oft nicht von einem → Morbus Crohn unterschieden werden. Muss aber unbedingt vor dem Einsatz von → Tumor-Nekrose-Faktor-Antikörpern und auch anderen Immunsuppressiva (→ Immunsuppression) ausgeschlossen werden, um eine tödliche Ausbreitung der Infektion zu vermeiden. Häufigkeit bei Immigranten aus den ehemaligen Ostblockländern und Russland erhöht.

Darmzentrum: nicht geschützter Begriff. Organisatorischer Zusammenschluss mehrerer Kliniken und niedergelassener Ärzte zur Optimierung der Behandlung unter anderem von Patienten mit Darmkrebserkrankungen. Eine Überprüfung (Zertifizierung) durch OnkoZert (Deutsche Krebsgesellschaft) erfolgt regelmäßig.

DCCV e.V.: Deutsche Morbus Crohn/Colitis ulcerosa Vereinigung: Dachorganisation der deutschen Selbsthilfegruppen, gibt den → „Bauchredner“ heraus. Website: www.dccv.de. Hat über 20.000 Mitglieder. Vertritt Patienteninteressen gegenüber der Politik. Berät und unterstützt in sozialrechtlichen Fragen. Fördert die Forschung, unter anderem auch die → Komplementärmedizin.

Defensine: körpereigene Eiweißstoffe, die im Darm zur Abwehr von Keimen produziert werden. Die Produktion ist bei Patienten mit Morbus Crohn und Colitis ulcerosa auf unterschiedliche Weise gestört, was zur Unterhaltung der Entzündungsaktivität beitragen kann.

Dickdarm: siehe auch → Colon; 1,5–2 Meter langer Teil des Darms, der sich an den Dünndarm anschließt (s. Abb. Seite 4); hier wird der Stuhl eingedickt, außerdem werden die bis dahin nicht vom Körper aufgenommenen Nahrungsbestandteile zum Teil von Bakterien abgebaut. Der Dickdarm beginnt mit dem sogenannten → Zoekum und endet mit dem Sigma und dem → Rektum, das in den Analkanal übergeht. Der After wird durch Schließmuskeln begrenzt, deren Funktion für die bewusste Kontrolle der Stuhlentleerung von großer Bedeutung ist.

Diversionscolitis: bestimmte Form einer Dickdarm-entzündung. Sie kann dort auftreten, wo nach operativer Darmentfernung Dickdarmbereiche belassen werden (z. B. Rektumstumpf nach endständiger Kolostoma-Anage), die aber vom eigentlichen Stuhlfloss ausgegliedert sind. In diesen ausgeschalteten Darmanteilen kann es zu einer Entzündung kommen. Als Ursachen vermutet man das Fehlen von Nährstoffen (→ kurzkettige Fettsäuren) oder Veränderungen der natürlichen Bakterienflora. Manchmal fällt die Entzündung nur bei der Darmspiegelung auf, in anderen Fällen klagen die Patienten über Krämpfe bei der Stuhlentleerung, Schmerzen im Enddarmbereich und blutige oder eitrige Beimengungen zum Stuhl. Die lokale Gabe von kurzkettigen Fettsäuren kann die Diversionscolitis beseitigen. Sicher ist auch, dass die Entzündungs-

zeichen innerhalb von 2 Wochen abklingen können, wenn der stillgelegte Darmbezirk operativ wieder in den Darmverlauf eingeschaltet wird.

Divertikel: Ausstülpungen der Darmschleimhaut durch die Dickdarmwand. Exakt eigentlich Pseudo-divertikel, da nur die Schleimhaut sich vorwölbt und nicht die gesamte Darmwand. Bei einer Häufung spricht man von einer → Divertikulose.

Divertikulitis: Entzündung der Divertikel bei → Divertikulose. Kann zu Komplikationen wie Blutung, Perforationen, Abszessen, Fisteln und Stenosen führen. Kann mit Antibiotika und evtl. mit Mesalazin behandelt werden.

Divertikulose: Ausstülpungen der Darmschleimhaut durch die Dickdarmwand vor allem im Sigma. Die Divertikulose nimmt mit dem Alter an Häufigkeit zu (über 50%). Die Divertikulose als solche ist harmlos, kann aber bei ca. 25% zu Komplikationen wie → Divertikulitis und weiteren Komplikationen führen (s. dort).

Doppelballon-Endoskopie: endoskopisches Verfahren, bei dem durch Zuhilfenahme eines Übertubus mit aufblasbarem Ballon und Endoskop mit aufblasbarem Ballon, jeweils an der Spitze, eine endoskopische Untersuchung des Dünndarms ermöglicht wird.

Dünndarm: die ersten 3–5 Meter des Darms, die sich an den Magen anschließen (s. Abb. Seite 4). Hier werden Nahrungsbestandteile mithilfe von Enzymen aufgespalten und über die Darmschleimhaut in den Organismus aufgenommen. Nach Aufbau und Funktion unterscheidet man 3 Abschnitte: den Zwölffin-

gerdarm (→ Duodenum), den mittleren Dünndarm (→ Jejunum) und den hinteren Dünndarm (→ Ileum).

Duodenum: erster Abschnitt des Dünndarms, nach seiner Länge auch Zwölffingerdarm genannt. In das Duodenum münden die Gallenwege und die Ausführungsgänge der Bauchspeicheldrüse. Hier beginnt die Aufnahme von Vitaminen, Mineralien, Fetten, Eiweißen und Kohlenhydraten aus dem Nahrungsbrei in den Organismus.

Duplex-Sonografie: farbliche Darstellung der Flussrichtung des Blutes; dadurch kann die Durchblutung im Darm mittels → Ultraschalluntersuchung (Sonografie) dargestellt werden.

Dysplasie: → Intraepitheliale Neoplasie

E

E. coli Nissle 1917: probiotische Darmbakterien, die zur Remissionserhaltungstherapie bei Colitis ulcerosa eingesetzt werden können, wenn Mesalazin-Präparate nicht vertragen werden.

Einlauf/Klyisma/Rektalschaum: Methode zur Einbringung von Medikamenten in den Enddarm und linksseitigen Dickdarm; gut geeignet zur Therapie der linksseitigen Colitis ulcerosa. Höhere Wirkkonzentration im Darm, weniger Nebenwirkungen.

Eisen: Mineralstoff, der ebenso wie Folsäure und Vitamin B₁₂ (→ B₁₂) für die Neubildung der roten Blutkörperchen (Erythrozyten) wichtig ist. Eisenmangel führt zu einer Blutarmut mit Verkleinerung der roten Blutkörperchen. Dagegen kommt es bei Mangel an Folsäure oder Vitamin B₁₂ zur Blutarmut mit

vergrößerten roten Blutkörperchen. Eisen wird vor allem im → Duodenum, Folsäure im mittleren Dünndarm (→ Jejunum) und Vitamin B₁₂ im letzten Dünndarmabschnitt (terminales Ileum) in den Körper aufgenommen. Da beim → Morbus Crohn insbesondere das terminale Ileum in den Entzündungsprozess einbezogen sein kann, führt diese Erkrankung häufiger zu Blutarmut. Aber auch chronischer Blutverlust bei anhaltenden schweren Durchfällen im Rahmen einer → Colitis ulcerosa kann Eisenmangel und Blutarmut hervorrufen.

Eiweißelektrophorese: Auftrennung der Bluteiweiße nach Größe und elektrischer Ladung in einem Spannungsfeld. Die Eiweißelektrophorese ermöglicht es, Veränderungen in der Zusammensetzung der Bluteiweiße mengenmäßig zu erfassen. Hauptbestandteil der Bluteiweiße ist das → Albumin, daneben gibt es → Akute-Phase-Proteine und die Immunglobuline (Antikörper). Ein Eiweißverlust über den Darm durch entzündliche Veränderungen der Darmschleimhaut zeigt sich in der Elektrophorese vor allem als Albuminmangel.

Endoskopie: Untersuchungsverfahren, bei dem nach Einführen eines verformbaren, beweglichen Sichtgerätes (Endoskop) Hohlorgane von innen betrachtet werden können. Bei der Magenspiegelung (→ Gastroskopie) wird das Endoskop über den Mund bis in den Zwölffingerdarm vorgeschoben, bei der Darmspiegelung (→ Koloskopie) wird das Endoskop vom After in den gesamten Dickdarm und den letzten Abschnitt des Dünndarms vorgeschoben. Das nur mehrere Millimeter dünne Endoskop arbeitet wie eine Kamera und ermöglicht es, die Schleimhaut auf einem angeschlossenen Monitor genau zu betrachten. Über einen Arbeitskanal können dünne Geräte zur Gewe-

beentnahme oder zur Abtragung von Polypen eingeführt werden. Besteht langjährig eine chronisch entzündliche Darmerkrankung, sind regelmäßige koloskopische Untersuchungen zur Früherkennung von Darmkrebs zu empfehlen.

Enterale Ernährung: Ernährung mit flüssigen Sondennahrungen. Bei der enteralen Ernährung bleibt die natürliche Funktion des Gastrointestinaltrakts erhalten (z. B. auch Erhalt der Darmflora, keine Rückbildung der Darmschleimhaut).

Enteritis regionalis: älterer Ausdruck für → Morbus Crohn, der auf dessen segmentales Befallsmuster abhebt. Beim Morbus Crohn kommen wechselweise gesunde und erkrankte Darmschleimhautabschnitte vor.

Episkleritis: Begleiterkrankung bei chronisch entzündlichen Darmerkrankungen an den Augen: schmerzhafte Entzündung der das Auge umgebenden Bindegewebshülle.

ERCP: endoskopisch retrograde Cholangio-Pankreatikografie; Darstellung der Gallengänge und des Pankreasgangs mittels Kontrastmittel und Röntgen, nachdem endoskopisch ein Katheter in diese Gänge eingebracht wurde. Eventuell bei Verdacht auf → primär sklerosierende Cholangitis angezeigt.

Erythema nodosum: Begleiterkrankung bei chronisch entzündlichen Darmerkrankungen an der Haut; sie kann aber auch bei Arzneimittelüberempfindlichkeiten oder Infektionen auftreten. Dabei entwickeln sich besonders an der Streckseite der Unterschenkel rötliche Knötchen, die von einer Entzündung kleiner Gefäße im Unterhautfettgewebe herrühren.

Erythropoetin: Wachstumshormon für rote Blutzellen (Erythrozyten), das bei therapierefraktärer → Anämie hilfreich sein kann.

Evidence-based medicine: medizinische Entscheidungen, die auf harten Fakten beruhen. Guten, kontrollierten Studien wird höherer Wert eingeräumt, als der Meinung von Einzelfallberichten. → Konsensus-Konferenz

Extraintestinale Manifestationen: außerhalb des Verdauungstraktes auftretende Krankheitserscheinungen bei chronisch entzündlichen Darmerkrankungen. Sie können sich z. B. an den Augen, den Gelenken (→ Arthralgien) oder an der Haut (z. B. → Erythema nodosum) abspielen (s. Abb. Seite 24).

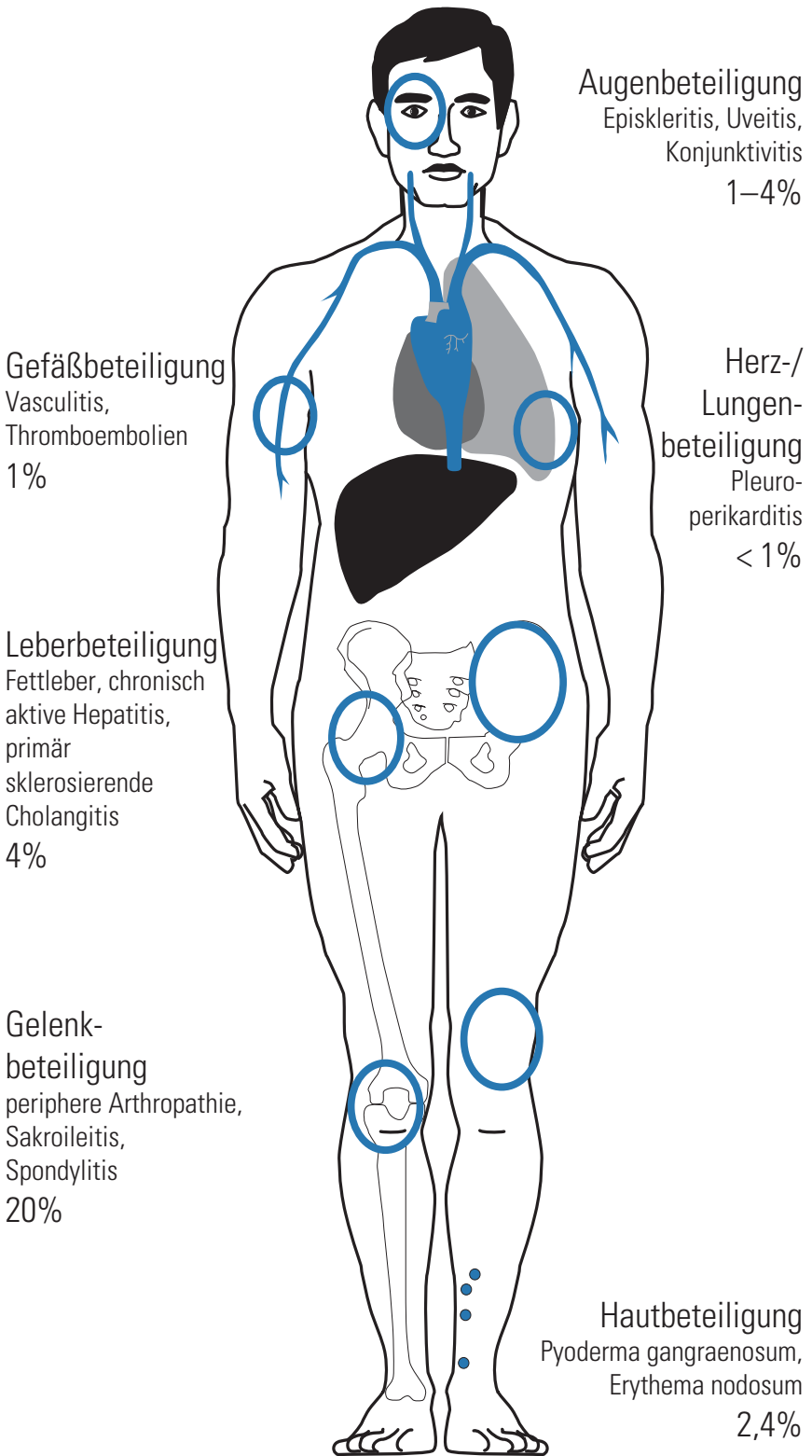
F

Fettleber: Einlagerung von Fetttröpfchen in den Leberzellen. Bei chronisch entzündlichen Darmerkrankungen treten häufig vorübergehende Leberfunktionsstörungen auf, die man anhand von Blutwerten feststellen kann. Seltener entsteht eine Fettleber. Und noch seltener ist eine Leberentzündung, die zu einer fortschreitenden Zerstörung des Organs führen kann.

Fettsäuren: Grundbausteine einiger Fettarten; für den Menschen besonders wichtige Fette sind vor allem Cholesterin und Neutralfette (Triglyzeride). Letztere sind fettsäurehaltig. Fettsäuren sind wichtige Energiespeicher, die im Fettgewebe abgelagert werden. Cholesterin ist ein wichtiger Bestandteil aller menschlichen und tierischen Zellen, und es wird im Organismus zum Aufbau von Hormonen und Vitamin D benötigt. Sein Abbauprodukt, die → Gallensäuren, sind wiederum

Morbus Crohn/Colitis ulcerosa

Extraintestinale Manifestationen



für die Aufnahme von Fetten und fettlöslichen Vitaminen aus dem Darm wichtig.

Fissur: tief reichender, strichförmiger Haut- bzw. Schleimhautriss, meist im Analbereich.

Fistel: entzündlich bedingte Tunnelbildung im Gewebe. Beim Morbus Crohn ist die gesamte Darmwand in den entzündlichen Prozess einbezogen. Hier können „Löcher“ in der Darmwand entstehen, die sich als Tunnel, umgeben von entzündlich verändertem Gewebe, in den Darm, benachbarte Organe oder in die Haut fortsetzen können. Ausgedehnte Fistelbildungen müssen häufig operativ entfernt werden.

FODMAP: Abkürzung für fermentierbare Oligo-, Di- und Monosaccharide sowie Polyole → Kohlenhydrate. FODMAPs umfassen eine Reihe natürlich vorkommender Zucker, z. B. Fruktose, Lactose, Sorbit. Patienten mit Reizdarmsyndrom oder entsprechenden Nahrungsmittelüberempfindlichkeiten profitieren von einer Reduktion der FODMAPs in der Nahrung.

Folsäure: an der Blutbildung beteiligtes wasserlösliches Vitamin, das im mittleren Dünndarm (→ Jejunum) aus der Nahrung in den Organismus aufgenommen wird. Bei Crohn-Patienten mit ausgeprägtem Dünndarmbefall kann der Folsäurebestand im Körper vermindert sein. Er sollte dann ersetzt werden (s. auch → Eisen und → B₁₂).

G

Gallensäuren: in der Leber aus Cholesterin gebildete Säuren, die in die Gallenflüssigkeit abgegeben und in der Gallenblase gespeichert werden. Sie ge-

langen dann über den Gallengang (Ductus choledochus) in den Zwölffingerdarm und helfen hier bei der Aufnahme von Fetten und fettlöslichen Vitaminen in den Körper. Ein Großteil der Gallensäuren wird dabei im unteren Dünndarm (terminales Ileum) wieder in den Organismus zurückgeschleust und erneut der Leber zugeführt (enterohepatischer Kreislauf). Beim Morbus Crohn mit Befall des terminalen Ileums kann diese Wiederaufnahme (Rückresorption) gestört sein. Dann verbleiben vermehrt Gallensäuren im Darm, was zu Durchfällen führen kann (sogenannte chologene Diarrhö). Außerdem bilden die Gallensäuren im Darm Kalksalze, wodurch das z. B. im Spinat enthaltene Oxalat vermehrt in den Organismus aufgenommen wird. Da nun eine erhöhte Oxalatkonzentration im Urin die Entstehung von Nierensteinen begünstigt, leiden Crohn-Patienten häufiger an Nierensteinen als die Normalbevölkerung.

Gallensteine: Steinbildung in der Gallenblase oder in den Gallenwegen; kommen gehäuft beim Morbus Crohn vor.

Gastroskopie: Magenspiegelung; endoskopische Untersuchung der Speiseröhre, des Magens und des Zwölffingerdarms (siehe auch → Endoskopie).

Glomerulonephritis: bestimmte Entzündungsform der Niere, die ihren Ausgangspunkt von kleinen Gefäßknäueln (Glomeruli) des Nierengewebes nimmt. In diesen Gefäßknäueln wird aus dem Blut der Primärharn abgefiltert. Diese Nierenentzündung kann sowohl als Folge der Grunderkrankung als auch einer Medikamentenüberempfindlichkeit auftreten. In einigen Fällen werden dafür Immunkomplexe verantwortlich gemacht, die sich in den Gefäßknäueln ablagern.

Golimumab: Medikament, das aus → Antikörpern (100% menschlich) gegen den → Tumor-Nekrose-Faktor- α besteht. Zur Behandlung der mittelschweren bis schweren Colitis ulcerosa bei Erwachsenen zugelassen, wenn durch Cortison-Präparate und andere Medikamente wie Azathioprin die Krankheitsaktivität nicht zu bessern ist oder diese nicht vertragen werden. Wird ca. alle 2 Wochen unter die Haut (subkutan, s.c.) gespritzt. Eine Tuberkulose, eine Hepatitis und eine Herzschwäche müssen vorher ausgeschlossen worden sein. Auch als PEN zur Selbstinjektion verfügbar.

H

H15/Weihrauch: indisches Medikament aus dem Weihrauchstrauch; möglicherweise wirksam bei Colitis ulcerosa und Morbus Crohn. Derzeit in Deutschland nicht zugelassen.

Hämorrhagische Colitis: Dickdarmentzündung mit Blutungen. Bei Dickdarmentzündungen kann die Darmwand so geschädigt werden, dass bei der Darmspiegelung blutige Auflagerungen auf der Darmschleimhaut gesehen werden. Kleine Blutungen aus diesen Läsionen können einen blutigen Durchfall verursachen.

Histologie: mikroskopische Untersuchung von Gewebe. Die histologische Beurteilung von Darmgewebe kann helfen, die Diagnose einer chronisch entzündlichen Darmerkrankung zu sichern und zwischen → Morbus Crohn und → Colitis ulcerosa zu unterscheiden. Das histologische Bild der Darmschleimhaut lässt zudem Rückschlüsse auf die Aktivität

einer chronisch entzündlichen Darmerkrankung zu (→ Biopsie). Entscheidend zur Diagnose oder zum Ausschluss einer → mikroskopischen Colitis.

IBDQ: Inflammatory Bowel Disease Questionnaire. Fragebogen zur Messung der Lebensqualität bei Patienten mit chronisch entzündlichen Darmerkrankungen.

ILCO: Vereinigung für Stomaträger (Menschen mit künstlichem Darmausgang oder künstlicher Harnableitung) und für Menschen mit Darmkrebs. Website: www.ilco.de.

Ileitis terminalis: Entzündung des letzten Dünndarmabschnitts (terminales Ileum). In diesem Darmbereich werden Vitamin B₁₂ und Gallensäuren aus dem Darminhalt in den Organismus aufgenommen. Beim Morbus Crohn ist in etwa 30–40% aller Fälle nur der Dünndarm entzündlich verändert, bei 50–60% der Patienten Dün- und Dickdarm. Bei Befall des Dünndarms ist in nahezu 90% auch das terminale Ileum mitbeteiligt.

Ileostomabeutel: Beutel zum Auffangen des Stuhls bei der Stuhableitung über einen künstlichen Darmausgang (Ileostoma).

Ileostomie: oft nur vorübergehend angelegte künstliche Stuhableitung aus dem Dünndarm nach außen; dabei wird die Wand des letzten Dünndarmabschnitts (Ileum) mit der Bauchhaut verbunden. Nach einer Totalentfernung des gesamten Dickdarms (Proktokolektomie) kann die Stuhableitung aus einer Ileostomie im Bereich des Afters erfolgen. Heute wird auch ein Ope-

rationsverfahren angewandt, bei dem der gesamte Dickdarm entfernt, aber der Schließmuskelapparat des Afterbereichs erhalten wird (Kolektomie mit submuköser Proktektomie). Dann stellt der Chirurg mit der letzten Dünndarmschlinge (= Ileum-Pouch) ein Stuhlreservoir her und verbindet so das terminale Ileum mit dem Analkanal.

Ileum: 1–2 Meter langer letzter Abschnitt des Dünndarms; hier werden Vitamin B₁₂ und Gallensäuren vom Darminhalt in den Organismus aufgenommen. Das Ileum mündet in den Dickdarm ein.

Ileus: Darmverschluss, Darmlähmung; zu einem Ileus kann es bei chronisch entzündlichen Darmerkrankungen kommen, wenn z. B. ausgeprägte Darmeinengungen bestehen oder eine bestimmte Form der krankhaften Dickdarmaufweitung (→ toxisches Megacolon) vorliegt. Meist ist eine operative Behandlung notwendig.

Immunsuppression: Behandlung mit Medikamenten, die das Immunsystem des Körpers schwächen (z. B. Immunsuppressiva wie Azathioprin, Methotrexat, Biologika).

Immunsystem: Abwehrsystem des Organismus gegenüber Krankheitserregern. Die Zellen des Abwehrsystems sind weiße Blutkörperchen (vor allem Lymphozyten, Monozyten und Granulozyten), die zum Teil Abwehrstoffe (Antikörper) bilden. Bei einigen Krankheiten kommt es zu überschießenden Abwehrreaktionen, die sich gegen das körpereigene Gewebe richten können. Bei chronisch entzündlichen Darmerkrankungen findet man vermehrt aktivierte Abwehrzellen in der Darmschleimhaut. Allerdings ist nicht genau be-

kannt, ob es sich um Ursache oder Folge der entzündlichen Schleimhautschädigung handelt. Bei der Colitis ulcerosa und beim Morbus Crohn lassen sich Antikörper gegen Darmgewebe oder auch Granulozyten (→ ANCA) (→ ASCA) nachweisen.

Immunszintigrafie: spezielles röntgenologisches Verfahren zur Erkennung von Entzündungsvorgängen. Nach Spritzen eines radioaktiv markierten Antikörpers gegen Entzündungszellen kann mit einer speziellen Kamera die Verteilung solcher Zellen in der Darmwand sichtbar gemacht werden. So ist es möglich, die Ausdehnung des Entzündungsprozesses abzuschätzen. Ebenso lässt sich überprüfen, ob z. B. eine Darminengung durch Eindringen von Entzündungszellen in die Darmwand verursacht wird.

Impfung: vorsorgliche Immunisierung zur Vermeidung von Infektionserkrankungen. Sollte vor Beginn einer immunsuppressiven Therapie erfolgen, z. B. Hepatitis, Grippe, Pneumokokken etc.

Infliximab: Medikament, das aus → Antikörpern (zum Teil aus der Maus, zum Teil menschlich) gegen den → Tumor-Nekrose-Faktor- α besteht. Zur Behandlung des Morbus Crohn und der Colitis ulcerosa bei Erwachsenen und Kindern ab 6 Jahren zugelassen, wenn durch Cortison-Präparate und andere Medikamente wie Azathioprin die Krankheitsaktivität nicht zu bessern ist. Wird als Kurzinfusion ca. alle 8 Wochen gegeben. Eine Tuberkulose, eine Hepatitis und eine Herzschwäche müssen vorher ausgeschlossen worden sein. Nach einiger Zeit oft Dosissteigerung erforderlich. → Biosimilars

Interferon: → Zytokin und Medikament, das derzeit vorzugsweise zur Behandlung einer viralen Leber-

entzündung eingesetzt wird; durch eine Stimulierung verschiedener Immunzellen möglicherweise auch bei chronisch entzündlichen Darmerkrankungen wirksam.

Interleukine: Entzündungshormone, die die Entzündung fördern (Interleukin-1 [IL-1], IL-8, IL-12) oder hemmen (IL-4, IL-10, IL-13) können; werden zurzeit in Studien bezüglich ihrer Wirksamkeit bei → chronisch entzündlichen Darmerkrankungen getestet (z. B. IL-10).

Interstitielle Nephritis: bestimmte Form einer Nierenentzündung, die sich außerhalb der kleinen Gefäße im Bereich des Nierengewebes abspielt. Eine akute interstitielle Nephritis kann infolge einer bakteriellen Infektion oder einer Medikamenteneinnahme auftreten. Bei den medikamentös bedingten interstitiellen Nephritiden unterscheidet man zwischen einer „dosisabhängigen toxischen“ und einer „dosisunabhängigen allergischen“ Schädigung. Bei der allergischen Form treten meist gleichzeitig weitere allergische Beschwerden auf. Dazu gehören z. B. Fieber, Hautausschlag und Gelenkbeschwerden. In ca. 70% dieser Fälle bessert sich die Nierenfunktion nach Absetzen des auslösenden Medikaments.

Intraepitheliale Neoplasie: Neubildung von Darm-schleimhautzellen, die in Darmbiopsien unter dem Mikroskop zu sehen ist. Beim Vorhandensein einer intraepithelialen Neoplasie (= Dysplasie) ist das Darmkrebsrisiko erhöht. Grad I = leichtgradig, Grad II = schwer. Eventuell präventive Operation (→ Kolektomie) erforderlich.

Inzidenz: Zahl der Neuerkrankungen pro 100.000 Einwohner pro Jahr. Die Inzidenz für chronisch entzündliche Darmerkrankungen beträgt in Westeuropa ca. 5–10 pro 100.000 Einwohner. Für Patienten mit

mikroskopischer Colitis liegt die Inzidenzrate bei 9 pro 100.000 Einwohner pro Jahr. Die Anzahl der Neuerkrankungen bei CED und auch der mikroskopischen Colitis nimmt zu (→ Prävalenz).

Iritis: Begleiterkrankung bei chronisch entzündlichen Darmerkrankungen am Auge: schmerzhaftes Entzündung der Iris, des vorderen Anteils der Aderhaut.

Ischämische Colitis: Eine ischämische Enterocolitis ist die Folge einer Mangeldurchblutung des Darms.

J

Jejunum: mittlerer Abschnitt des Dünndarms; hier wird die Aufnahme von Nährstoffen aus dem Speisebrei in den Organismus fortgesetzt.

K

Kapselendoskopie: diagnostisches Verfahren zur Dünndarmdiagnostik. Die Kapsel wird vom Patienten geschluckt und sendet Bilder zu einem Empfänger. Darf nicht bei Stenosen eingesetzt werden. Gefahr des Steckenbleibens.

Karzinom: bösartiger Tumor epithelialer Herkunft. Ein chronischer Entzündungsprozess der Darmschleimhaut kann nach langjährigem Verlauf zu Veränderungen der Darmschleimhaut (Darmepithel) führen, die in ein bösartiges Krebswachstum übergehen können. Deshalb sind nach langjähriger Krankheitsdauer regelmäßige endoskopische Kontrolluntersuchungen zu empfehlen.

Kernspintomografie = Magnet-Resonanz-Tomografie (MRT): spezielle Untersuchung ähnlich der →

Computertomografie, nur dass anstelle von Röntgenstrahlen Magnetfelder eingesetzt werden.

Klyisma/Einlauf: siehe → Einlauf/Klyisma

Kohlenhydrate: Zuckerstoffe (Saccharide); neben Fetten und Eiweißen Hauptenergielieferant der Nahrung; ca. 60% des täglichen Energiebedarfs wird über Kohlenhydrate gedeckt. Wichtige Vertreter sind die Einfachzucker (Monosaccharide), z. B. Glukose (Traubenzucker, Dextrose) oder Fruktose (Fruchtzucker); Zweifachzucker (Disaccharide), z. B. Haushaltszucker (Saccharose, Rübenzucker) oder Lactose (Milchzucker) und Mehrfachzucker (Polysaccharide), z. B. Stärke (Mehl, Speicherform der Glukose) oder Zellulose (Ballaststoff).

Kolektomie: operative Entfernung des Dickdarms. Bei medikamentös nicht beherrschbarer Colitis ulcerosa kann die Kolektomie eine Heilung erbringen. Bei den heute meist bevorzugten operativen Verfahren wird der Dünndarm nach Entfernung des gesamten Dickdarms mit dem erhaltenen Schließmuskelapparat verbunden. Die wichtige Reservoirfunktion des mitentfernten Enddarms (→ Rektum) lässt sich dabei durch eine Taschenbildung des unteren Dünndarmabschnitts ersetzen (Ileum-→ Pouch). In diesen künstlichen Dünndarmschlingen können jedoch entzündliche Veränderungen auftreten, die der Colitis ulcerosa des Dickdarms ähneln.

Kollagene Colitis: chronische Dickdarmentzündung mit chronisch wässrigen Durchfällen und Verbreiterung des Bindegewebes (Kollagen). Nur in der mikroskopischen Untersuchung zu erkennen. Eine Form

der → mikroskopischen Colitis. Ist gut durch Budesonid behandelbar.

Kolon: siehe → Colon

Koloskopie: Dickdarmspiegelung; Untersuchungsverfahren, bei dem ein langes, verformbares Sichtgerät (Endoskop) vorsichtig in den After und weiter in den Dickdarm vorgeschoben wird. Dabei lässt sich die Schleimhaut des gesamten Dickdarms und letzten Dünndarmabschnitts (terminales Ileum) beurteilen. Gleichzeitig können kleine Gewebeproben für eine feingewebliche Untersuchung entnommen werden.

Kompetenznetz-CED: Netzwerk von Universitäten, Kliniken und niedergelassenen Ärzten zur besseren Zusammenarbeit bei der Erforschung der Ursachen, der Diagnostik und der Therapie für Patienten mit chronisch entzündlichen Darmerkrankungen. Website: www.kompetenznetz-ced.de.

Komplementärmedizin: (Alternativmedizin) Ergänzung zu wissenschaftlich begründeten Behandlungsmethoden (Schulmedizin), z. B. Naturheilverfahren, einige Entspannungsverfahren wie Yoga und Meditation und Behandlungsmethoden wie Phytotherapie, Homöopathie, Osteopathie und Akupunktur.

Konglomerattumor: geschwulstartige Wucherung im Bauchraum, die aus mehreren Gewebeanteilen besteht. Beim Morbus Crohn kommt es neben der Entzündung der gesamten Darmwand auch zu Wucherungen des Fettgewebes, das den Darm umgibt. Solche Wucherungen können mit Darmschlingen oder Abszessen zu großen Geschwülsten in der Bauchhöhle verbacken (entzündliche Konglomerat-

tumoren). In manchen Fällen ist ein chirurgischer Eingriff erforderlich.

Konjunktivitis: Bindehautentzündung; kann als Begleiterkrankung einer chronisch entzündlichen Darmerkrankung vorkommen.

Konsensus-Konferenz: Treffen von Experten, um möglichst viele verfügbare Daten zusammenzutragen und daraus eine → Leitlinie für die Diagnostik und Therapie von Krankheiten zu erstellen. Der Vorgang sollte nach den Regeln der → Evidence-based medicine durchgeführt werden.

Krebsvorsorge: Untersuchung zur Früherkennung und Vermeidung von Krebserkrankungen bei Risikopersonen ohne diesbezügliche Symptome, z. B. Darmkrebsvorsorge bei Patienten mit Colitis, Hautkrebsvorsorge unter immunsuppressiver Therapie.

Kurzdarmsyndrom: Krankheitsbild mit Verdauungsstörungen, das nach ausgedehnter Darmentfernung entstehen kann. Das Kurzdarmsyndrom entsteht durch den Funktionsausfall von Dünndarmanteilen. Allerdings können die Leistungen des oberen Dünndarmanteils – soweit es die Wasser- und Elektrolytaufnahme anbelangt – zum Teil vom unteren Dünndarm und vom Dickdarm übernommen werden, sodass erst beim Verlust von mehr als der Hälfte des oberen Dünndarms Beschwerden wie Durchfälle auftreten. Ist aber der untere Dünndarmabschnitt (→ Ileum) entfernt, sind Durchfälle viel häufiger. Beim Morbus Crohn kann es bei schwerer Entzündung notwendig werden, große Teile des Dünndarms zu entfernen. Daraus kann sich ein Kurzdarmsyndrom mit mangelnder Aufnahme von Nährstoffen und Durchfällen entwickeln. Zur Behandlung kommt die Ernäh-

nung mit bereits weitgehend aufgeschlossener Nahrung infrage, außerdem sollten mehrere kleine Mahlzeiten eingenommen und mittelkettige Fettsäuren (MCT) gegeben werden.

Kurzkettige Fettsäuren: Kurzkettige Fettsäuren werden zur Behandlung der → Diversionsscolitis eingesetzt, um Durchfälle zu vermindern. Sie wirken entzündungshemmend und sind eine wichtige Nährstoffquelle für die Schleimhaut des Dickdarms. Kurzkettige Fettsäuren entstehen unter anderem beim Abbau von Ballaststoffen durch Darmbakterien. Zu den kurzkettigen Fettsäuren zählen Acetat (Essigsäure), Butyrat (Buttersäure) und Propionat (Propionsäure).

L

Laktoseintoleranz: Milchzuckerunverträglichkeit. Kann bei Morbus Crohn mit Dünndarmbefall vorkommen. Unverträglichkeit von Milch, Milchprodukten und allen Lebensmitteln, die Milchzucker enthalten. Führt zu Blähungen, Bauchschmerzen und Durchfällen. Kann z. B. durch einen H₂-Atemtest leicht nachgewiesen werden.

Lebensqualitätsindex: Index zur Bestimmung der Lebensqualität von Patienten; wird vorwiegend in klinischen Studien verwendet, um diese vergleichbar zu machen.

Leitlinie: Vorschlag für die Vorgehensweise in einer bestimmten Situation zur Diagnostik oder Therapie von Krankheiten. In Einzelfällen kann und muss von den Leitlinien abgewichen werden. Deutsche Leitlinien: www.dgvs.de/leitlinien/leitlinien-der-dgvs/, europäische Leitlinien: www.ecco-ibd.eu/index.php/

publications/ecco-guidelines-science/published-ecco-guidelines.html → Konsensus-Konferenz

Leukozyten: weiße Blutkörperchen. Diese Blutzellen gehören zum angeborenen oder unspezifischen → Immunsystem und bilden die erste Immunabwehr gegen eingedrungene Krankheitserreger. 50–70% der weißen Blutkörperchen sind sogenannte Granulozyten, die bei entzündlichen Veränderungen vermehrt im Blut zirkulieren. Bei aktiven chronisch entzündlichen Darmerkrankungen reichern sie sich in der entzündeten Darmwand an. Entnimmt man dem Blut nun Leukozyten, markiert diese mit einer radioaktiven Substanz und injiziert sie zurück in die Blutbahn, so können die in die Darmwand einwandernden weißen Blutkörperchen mit besonderen Röntgenkameras nachgewiesen werden. Diese nuklearmedizinische Technik wird als Leukozytenszintigrafie bezeichnet.

Leukozytenapherese: Blutwäscheverfahren zur Entfernung von weißen Blutkörperchen aus dem Blut (ähnlich wie bei einer Dialyse). Experimentelles Therapieverfahren bei CED.

Linksseitige Colitis: Entzündung des absteigenden Dickdarms, Sigma und Enddarms (s. Abb. Seite 4); insbesondere bei Colitis ulcerosa.

Lupus erythematodes: Erkrankung des Bindegewebes, die den sogenannten Autoimmunkrankheiten („autoimmun“: Abwehr gegen sich selbst) zugerechnet wird. Dabei bildet der Organismus aus bisher unbekanntem Gründen Abwehrstoffe gegen körpereigenes Gewebe, vor allem gegen Zellkernmaterial. Neben den Beschwerden einer schweren Grippe, wie Gelenk- und Muskelschmerzen, Lymphknotenschwellung und Fie-

ber kann die Erkrankung einen schmetterlingsförmigen Ausschlag im Bereich von Nasenrücken und Wangen hervorrufen (daher auch „Schmetterlingsflechte“ genannt). Zusätzlich kann es zu einer Nierenentzündung (→ Glomerulonephritis) sowie zur Flüssigkeitseinlagerung in den Herzbeutel (Perikarditis) und das Rippenfell kommen (Pleuritis). Auch eine Entzündung des Herzmuskels (Myokarditis) oder der Herzinnenhaut (Endokarditis) mit Auflagerungen auf den Herzklappen ist möglich. Leber und Lungengewebe können ebenfalls entzündet sein. Bei einem Viertel der Patienten beobachtet man zudem psychische Veränderungen. Die Ursache des Lupus erythematoses ist unbekannt. Sehr selten treten nach Einnahme bestimmter Medikamente Veränderungen auf, die einem Lupus erythematoses gleichen.

Lymphozytäre Colitis: chronische Dickdarmentzündung mit chronischen Durchfällen und vermehrten Lymphozyten in der Darmschleimhaut. Nur in der mikroskopischen Untersuchung zu erkennen. Eine Form der → mikroskopischen Colitis. Ist gut durch Budesonid behandelbar.

M

Magen-Darm-Passage: siehe → Breischluck

Magnet-Resonanz-Tomografie (MRT) = Kernspintomografie: diagnostisches Verfahren unter Anwendung von starken Magnetfeldern; besonders geeignet zur Darstellung von Fisteln.

Mangelscheinungen: Mangel an Mineralien, Spurenelementen oder Vitaminen; kann bei chronisch entzündlichen Darmerkrankungen entstehen, be-

sonders bei Befall des Dünndarms und chronischem Durchfall. Dies macht sich auch an Veränderungen im Blutbild (→ Anämie), der Haare, Haut und Nägel bemerkbar (→ Zink). In solchen Fällen ist ein vorübergehender medikamentöser Ersatz der fehlenden Stoffe erforderlich.

6-Mercaptopurin: Medikament zur Behandlung des Morbus Crohn und der Colitis ulcerosa; insbesondere wirksam zur Erhaltung der → Remission.

Mesalazin: Medikament zur Behandlung des akuten Schubs und zur Vorbeugung erneuter Schübe (Rezidivprophylaxe) bei chronisch entzündlichen Darmkrankungen (insbesondere der Colitis ulcerosa). Es enthält im Gegensatz zum → Sulfasalazin nur den Wirkstoff 5-Aminosalicylsäure (5-ASA) und keine Sulfonamide, die für unerwünschte Wirkungen verantwortlich gemacht werden. Reduziert das Darmkrebsrisiko bei Colitis ulcerosa. Zur Therapie stehen sowohl Präparate zur oralen (Granulat, Tabletten) als auch zur rektalen (Klysmen, Rektalschaum, Zäpfchen) Anwendung zur Verfügung. Je nach Ausdehnung (z. B. → Pancolitis) und Schwere der Entzündung ist eine gleichzeitige orale und rektale Anwendung oder die Kombination mit anderen Wirkstoffen sinnvoll.

Metaanalyse: systematische Analyse von mehreren kontrollierten Studien zum gleichen Thema, um die statistische Aussagekraft zu erhöhen.

Methotrexat: Wirkstoff, der die Aktivität des Abwehrsystems drosselt. Methotrexat kann bei schweren Verläufen chronisch entzündlicher Darmerkrankungen eingesetzt werden, die mit anderen Medika-

menten nicht zu beherrschen sind. Es wird einmal pro Woche intramuskulär injiziert.

Metronidazol: Antibiotikum, das in einigen Fällen (Fisteln und Pouchitis) zur Behandlung der CED eingesetzt wird.

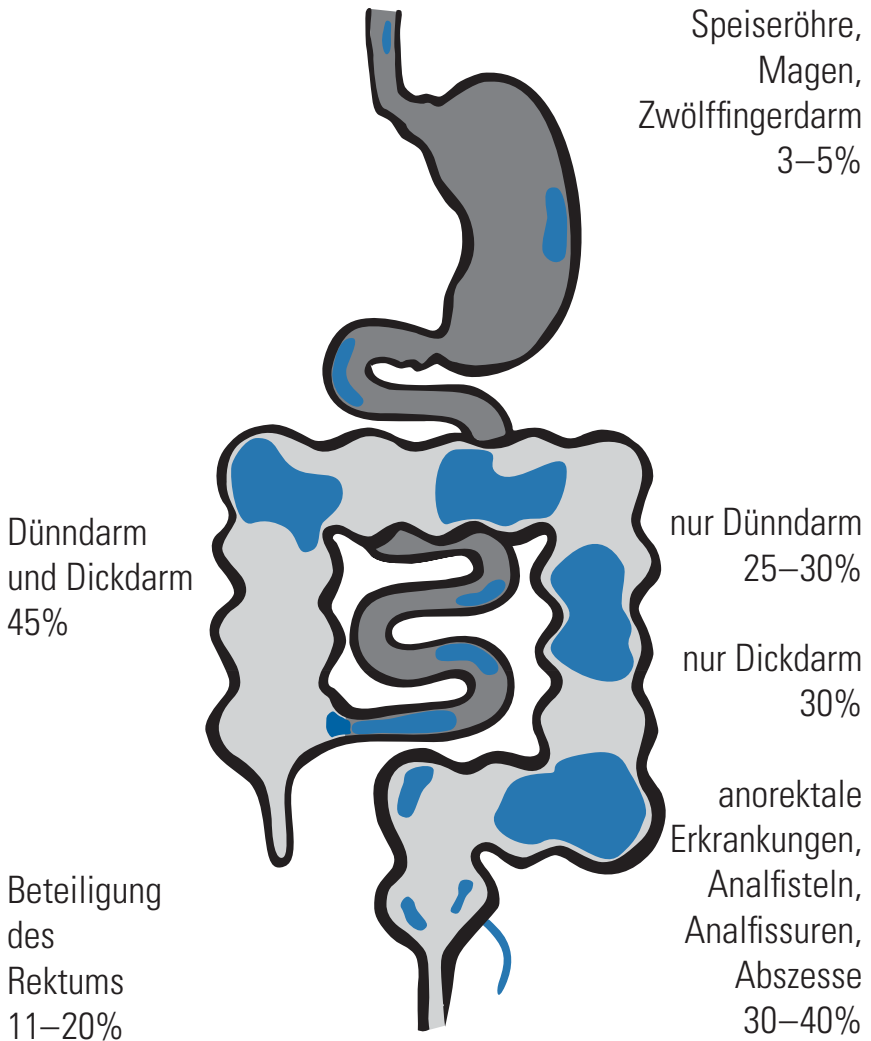Midazolam: Beruhigungsmittel (ähnlich, aber kürzer wirksam als Valium), das bei der Endoskopie zur Beruhigung verwendet wird. Kann kurzzeitige Erinnerungslücken verursachen. Inzwischen weitgehend durch → Propofol ersetzt.

Mikrobiom: Gesamtheit aller uns besiedelnden Mikroorganismen. Im Dickdarm finden sich 100 Billionen Bakterien + einige Viren und Pilze. Dies sind ca. 10-mal mehr als wir Zellen haben. Funktionen des Mikrobioms: Entwicklung des Immunsystems, Schutz vor Infektionen, Verarbeitung unverdaulicher Kohlenhydrate. Eine Störung kann zu Krankheiten wie der Clostridium-difficile-assoziierten Colitis führen.

Mikroskopische Colitis: chronische Dickdarmentzündung, die nur durch Entnahme von Gewebeproben und Untersuchung unter dem Mikroskop entdeckt werden kann (→ kollagene Colitis und → lymphozytäre Colitis).

Mineralien und Spurenelemente: z. B. → Zink, Eisen, Kupfer, Selen, Magnesium, Calcium und andere. Mineralien sind an vielen Stoffwechselprozessen im Körper beteiligt, beispielsweise an der Blutbildung, am Knochenaufbau und an der Nervenleitung. Bei chronisch entzündlichen Darmerkrankungen können die Aufnahme (Resorption) dieser Stoffe vermindert oder der Verlust über die entzündete Darmschleimhaut erhöht sein.

Morbus Crohn – Befallsmuster



Montreal-Klassifikation: Einteilung des Morbus Crohn je nach Erkrankungsalter (A), Lokalisation (L) und Verhalten (= Behavior, B). A1: < 16 Jahre, A2: 17–40 Jahre, A3: > 40 Jahre; L1: terminales Ileum, L2: Colon, L3: Ileum + Colon, L4: oberer Gastrointestinaltrakt; B1: entzündlich (nicht penetrierend oder stenosierend), B2: stenosierend, B3: penetrierend; zusätzlich perianale Erkrankung = (p).

Morbus Crohn: chronisch entzündliche Darmerkrankung, die die gesamte Darmwand betrifft. Anders als bei der Colitis ulcerosa kommen hier wechselweise gesunde und erkrankte Darmabschnitte vor (→ Enteritis regionalis). Kann im gesamten Verdauungstrakt auftreten (s. Abb. Seite 41).

MR-Sellink: MR-Enterografie. Darstellung des Dünndarms durch eine → Magnet-Resonanz-Tomografie.

„Mucosal healing“: Heilung der Darmschleimhaut: häufiger nach → Azathioprin und → TNF-Antikörpern im Vergleich zu → Cortison-Präparaten. Die Bedeutung für den weiteren Verlauf der Krankheit ist noch nicht gesichert.

Mukosa: Schleimhaut. In die oberflächliche Zellschicht (Epithel) der Darmwand sind schleimbildende Zellen eingebettet, daher spricht man von der Darmschleimhaut. Das Epithel ist durch eine extrem dünne Faserschicht (Basalmembran) von einer zellreichen Schicht (Lamina propria) getrennt. Endoskopisch gewonnene Gewebeproben der Darmschleimhaut reichen meist bis in die zellreiche Schicht, die bei chronisch entzündlichen Darmerkrankungen vermehrt Entzündungszellen aufweist.

N

Nierensteine: Nierensteine kommen bei Patienten mit Morbus Crohn häufiger als in der Normalbevölkerung vor (→ Gallensäuren). Sie können schmerzhafte Koliken und Entzündungen der ableitenden Harnwege verursachen.

NOD2-Gen: erstes entdecktes Gen, welches gehäuft (ca. 25%) bei Morbus Crohn vorkommt, nicht

aber bei der Colitis ulcerosa. Mittlerweile sind mehr als 150 Gene identifiziert worden, die das Risiko an einer CED zu erkranken erhöhen (z. B. ATG16L1 oder DLG5). Veränderungen (Mutationen) in diesen Genen (Suszeptibilitätsgene) sind unter anderem für eine verschlechterte Barrierefunktion des Darms oder verschlechterte Elimination eingedrungener Bakterien durch das Immunsystem verantwortlich.

NSAR-Colitis: NSAR (nicht-steroidale Antirheumatika, z. B. Ibuprofen, Diclofenac etc.) führen zu einer gesteigerten Darmdurchlässigkeit, einer Hemmung von entzündungsfördernden Prostaglandinen (Gewebshormone, u. a. an der Schmerzentstehung beteiligt) und einer gestörten Darmdurchblutung. Daraus können Erosionen und Ulcera und in der Folge auch Perforationen und Strikturen entstehen. Verwechslung mit einem Morbus Crohn möglich.

O

Oligopeptid-Diät: Nahrung, bei der die Eiweißstoffe zu kleinen Bruchstücken (Oligopeptide) gespalten sind. Dadurch können diese leichter vom Darm resorbiert werden.

Olsalazin: Medikament zur Behandlung chronisch entzündlicher Darmerkrankungen; es enthält 2 miteinander gekoppelte 5-Aminosalicylat-Bausteine, die erst durch Darmbakterien in die wirksamen Einzelbausteine gespalten werden. Daher soll Olsalazin nach der Einnahme besser in Dickdarmabschnitten (mit hoher Bakterienzahl) wirken, die schon weiter zum After hin gelegen sind.

Orosomukoid: (auch saures Alpha-1-Glykoprotein); gehört zur Gruppe der → Akute-Phase-Proteine.

Osteodensitometrie: Messung der Knochendichte zum Nachweis oder Ausschluss einer → Osteoporose; es sind verschiedene Verfahren möglich. Messung am Unterarm oder mittels DXA (double-energy X-ray absorptiometry) an der Wirbelsäule und am Oberschenkelhals sind der → Computertomografie wegen geringerer Strahlenbelastung vorzuziehen.

Osteoporose: verminderter Kalkgehalt des Knochens, der das Auftreten von Knochenbrüchen begünstigt; kommt bei Morbus Crohn und Colitis ulcerosa gehäuft vor. Kann durch die Einnahme von → Cortison begünstigt werden.

Oxalat: siehe → Gallensäuren

P

Pancolitis: Entzündung des gesamten Dickdarms bei Colitis ulcerosa; betrifft ca. 10–20% der Colitis-Patienten.

Pankreatitis: Entzündung der Bauchspeicheldrüse; tritt bei chronisch entzündlichen Darmerkrankungen selten als Begleiterkrankung oder als Folge einer Medikamentennebenwirkung auf.

Parenterale Ernährung: Zufuhr aller Nährstoffe und Vitamine über einen zentralen Venenkatheter (→ ZVK) oder einen → Port direkt in die Blutbahn. Bei schweren akuten Schüben chronisch entzündlicher Darmerkrankungen oder bei der nicht-operativen Therapie einer Darmfistel dient die parenterale Ernährung zur Ruhigstellung des Darms.

Patienten-Schulung: Schulungsveranstaltung für Patienten durch Ärzte und andere Mitarbeiter des Gesundheitswesens, um diesen zu helfen, besser mit ihrer Krankheit zurechtzukommen.

Perforation: Reißen der Darmwand; hierzu kann es zur lebensbedrohlichen Komplikation, z.B. des → toxischen Megacolons kommen. Nur eine schnelle Operation kann helfen, dem Fortschreiten einer Bauchfellentzündung und einer Darmlähmung entgegenzuwirken.

Peristaltik: Eigenbewegungen des Darms, die den Darminhalt durchmischen und weiterbefördern.

Pethidin: Schmerzmittel, das bei der Koloskopie eingesetzt wird.

Phosphatidylcholin: Phosphatidylcholin ist eine wichtige Komponente des Dickdarmmucus und bei Colitis ulcerosa vermindert. Es wird als experimentelles Therapieverfahren bei CED eingesetzt. Eine deutsche Multizenterstudie konnte eine Wirksamkeit nachweisen.

Placebo: (lat. ich glaube): meist in klinischen Studien verwendetes Scheinmedikament ohne wirksamen Inhaltsstoff. Kann aber durch den Glauben des Patienten Wirkungen und Nebenwirkungen entfalten. Dient als Vergleich zur eigentlichen Testsubstanz.

Polyp: meist gutartige Wucherung der Schleimhaut. Kann (Adenom) Vorläufer für Darmkrebs sein. Kann während einer Darmspiegelung entfernt werden.

Port: unter die Haut im Bereich des Schlüsselbeins eingepflanzter kleiner Behälter, der über einen Katheter mit einer großen Vene in Verbindung steht und

von außen mit einer speziellen Nadel zur Gabe von Medikamenten oder zur künstlichen Ernährung angestochen werden kann. Ein Port bietet die Vorteile eines zentralen Venenkatheters (→ ZVK), hat aber ein geringeres Infektionsrisiko und kann darum erheblich länger belassen werden als ein ZVK.

Pouch: Nachbildung eines als Reservoir dienenden Bauchorgans (z. B. Harnblase oder Enddarm). Dabei werden z. B. mehrere Dünndarmschlingen seitlich miteinander vernäht. Nach Entfernung des Dickdarms bei einer operativen Behandlung der Colitis ulcerosa wird häufig ein sogenannter Ileum-Pouch angelegt.

Pouchitis: Entzündung des → Pouches (Reservoir), der bei Patienten mit Colitis ulcerosa nach operativer Entfernung des Dickdarms angelegt wurde.

Prämedikation: Medikamente (z. B. Schmerz- und Beruhigungsmittel), die kurz vor oder während der Untersuchung gegeben werden, damit die Untersuchung besser vertragen wird.

Prävalenz: zu einem gegebenen Zeitpunkt bestehende Häufigkeitsrate einer Erkrankung. Die Prävalenz der CED in Deutschland liegt bei ca. 0,4%; das entspricht ca. 320.000 CED-Patienten. Die Prävalenz für die mikroskopische Colitis liegt mit 0,1% etwas niedriger. → Inzidenz

Primär sklerosierende Cholangitis (PSC): chronisch entzündliche Verengung der Gallenwege, die zu einem Aufstau der Galle und zur Gelbsucht führt; kommt als sog. → extraintestinale Erkrankung meist bei Colitis ulcerosa und seltener bei Morbus Crohn vor.

Probiotika: sogenannte „gute Bakterien“, die zur Therapie der → Pouchitis und zur Remissionserhal-

tung der Colitis ulcerosa eingesetzt werden können. Dazu müssen hochkonzentrierte Bakterienkulturen eingenommen werden. Fermentierte, nicht hitzebehandelte Milchprodukte oder Sauerkraut enthalten ebenfalls vergleichbare Bakterienkulturen.

Proktitis: Entzündung des Enddarms (→ Rektum). Die Colitis ulcerosa beginnt nicht selten als Proktitis, bleibt aber im weiteren Verlauf nur in etwa 10% der Fälle auf das Rektum beschränkt.

Propofol: Narkosemittel, das bei der Koloskopie eingesetzt wird. Gut steuerbar.

Protein: Eiweiß. Grundbausteine der Proteine sind die Aminosäuren. Mit diesen wiederum wird fast der gesamte organische Stickstoff aufgenommen. Im menschlichen Organismus besitzen die Aminosäuren vor allem 3 Funktionen: Sie dienen als Bausteine der körpereigenen Eiweiße, Vorstufen bei der Herstellung von stickstoffhaltigen Substanzen (z. B. die Bausteine der Erbinformation) und Vorstufen bei der körpereigenen Herstellung von Glukose zur Regulation des Blutzuckerspiegels. Der Gesamteiweißbestand eines erwachsenen Mannes beträgt etwa 10 kg Protein, davon befinden sich 6 kg in der Muskulatur. Anders als für → Kohlenhydrate und Fettsäuren existieren für Aminosäuren keine Speichermoleküle. Da viele Eiweiße (in Form von Enzymen) jedoch im Überschuss vorliegen, kann ein Teil von ihnen bei ungenügender Stickstoffzufuhr abgebaut werden. Die Deutsche Gesellschaft für Ernährung (DGE) empfiehlt daher eine Eiweißaufnahme von 1 g/kg Körpergewicht. Dabei leisten verschiedene Eiweiße einen unterschiedlichen Beitrag zur Aufrechterhaltung einer ausgeglichenen Stickstoffbilanz – man spricht auch von einer unter-

schiedlichen biologischen Wertigkeit. Tierische und pflanzliche Proteine unterscheiden sich hinsichtlich ihrer biologischen Wertigkeit. Günstig ist eine gemischte Kost aus tierischen und pflanzlichen Proteinen, wobei sich die aufgenommenen Aminosäuren in ihrer biologischen Wertigkeit ergänzen. Beispielsweise besitzt die Kombination aus Ei- und Kartoffelprotein eine sehr hohe biologische Wertigkeit. Bei chronisch entzündlichen Darmerkrankungen kann sowohl die Eiweißaufnahme aus der Nahrung vermindert als auch der Eiweißverlust über den Darm erhöht sein. Dann ist es besonders wichtig, hochwertige Kombinationen tierischer und pflanzlicher Eiweiße zu sich zu nehmen.

Pseudomembranöse Colitis: akute Darminfektion durch → *Clostridium difficile*. Kommt gehäuft nach Therapien mit Antibiotika vor.

Pseudopolyp: gutartiger Polyp, der sich nach einem Entzündungsschub einer chronisch entzündlichen Darmerkrankung bildet. Kein Darmkrebsvorläufer.

Psychotherapie: Oberbegriff für zahlreiche Therapieformen, die bei chronisch entzündlichen Darmerkrankungen helfen sollen, mit der Erkrankung und den sich daraus ergebenden Belastungen besser umgehen zu lernen.

Pulsoximetrie: Messung des Blutsauerstoffgehalts des Patienten (mittels Fingerclips) während einer endoskopischen Untersuchung. Dient der rechtzeitigen Erkennung bzw. Vermeidung eines Sauerstoffmangels durch zu schlechte Atmung (wegen Prämedikation).

Push-and-Pull-Endoskopie: endoskopisches Verfahren, bei dem durch Zuhilfenahme eines Übertubus mit aufblasbarem Ballon und eines Endoskops mit

(→ Doppelballon) oder ohne (Single-Ballon) aufblasbarem Ballon, jeweils an der Spitze, eine endoskopische Untersuchung des Dünndarms ermöglicht wird.

R

Rabattverträge: vertragliche Vereinbarung zwischen einzelnen Arzneimittelherstellern und einzelnen deutschen gesetzlichen Krankenversicherungen über die exklusive Belieferung der Krankenversicherten mit einzelnen Arzneimitteln des Herstellers. Primäres Ziel ist eine Kostensenkung. Der Apotheker muss das Medikament abgeben, für welches die Krankenkasse des Patienten den niedrigsten Preis ausgehandelt hat, falls der Arzt dies nicht ausdrücklich schriftlich verbietet („aut idem“ ankreuzt). Vorsicht, falls z. B. im Ersatzpräparat Laktose beinhaltet ist und der Patient eine Laktoseintoleranz hat, was der Apotheker vermutlich nicht weiß.

Rektalschaum: → Einlauf/Klyisma/Rektalschaum. Schaumpräparat zur Einbringung von Medikamenten in den Enddarm bei Colitis ulcerosa oder Morbus Crohn mit Beteiligung des Enddarms. Schäume haften besser an der Darmschleimhaut und lassen sich bequemer anwenden als Klysmen.

Rektoskopie: endoskopische Untersuchung des Enddarms (ca. 20 cm) mit starrem Gerät.

Rektum: letzter Abschnitt des Dickdarms. Hier wird der Stuhl in einer ampullären Erweiterung „gesammelt“, bis der Reiz zur Stuhlentleerung ausgelöst wird.

Remission: inaktive Erkrankung nach akutem Schub.

Remissionserhaltungstherapie: medikamentöse Behandlung zur Vermeidung einer erneuten Ver-

schlechterung der Krankheit nach erfolgreicher Behandlung eines Schubs, z. B. Mesalazin bei Colitis ulcerosa.

Resorption: Aufnahme von Wasser und gelösten Stoffen aus der Nahrung durch die Darmschleimhaut in die Blutzirkulation. Vor allem im Dünndarm werden verdaute Nahrungsbestandteile in die Blut- oder Lymphgefäße aufgenommen und dann zu den Organen weitergeleitet.

Rezidiv: Rückfall einer Krankheit (aktiver Schub), das heißt Wiederauftreten nach Beschwerdefreiheit (→ Remission).

Rezidivprophylaxe: Verhinderung eines → Rezidivs durch eine medikamentöse Therapie (z. B. mit → Mesalazin → Azathioprin → Budesonid → TNF-Antikörpern) oder einer Beendigung des Rauchens.

S

Sacroileitis: Entzündung der Gelenke zwischen Steißbein und Darmbein; gehäuft bei Morbus Crohn.

Schleimhaut: → Mukosa

Schubtherapie: medikamentöse Behandlung eines akuten Schubs bis zur → Remission.

Sedierung: Gabe von Medikamenten um evtl. auftretende Schmerzen oder Ängste bei Endoskopien zu lindern.

Selbsthilfegruppen: Gruppen von Patienten, die sich gemeinsam bemühen, besser mit ihrer Krankheit klarzukommen. Die Dachorganisation in Deutschland ist die → DCCV e.V. – Website: www.dccv.de.

Sellink: Enteroklysma nach Sellink. Bestimmte Röntgentechnik zur Untersuchung des Dünndarms. Dabei wird eine Sonde in den Beginn des Zwölffingerdarms eingeführt und dann Röntgen-Kontrastmittel in den Dünndarm gegeben. Dadurch können entzündliche Wandveränderungen sowie Einengungen und Fisteln im Dünndarmbereich festgestellt werden.

Sigmoidoskopie: endoskopische Untersuchung des Dickdarms (ca. 30–60 cm) mit flexiblem Endoskop; zur Vorbereitung nur Einlauf (keine Darmspülung) notwendig.

Single-Ballon-Endoskopie: endoskopisches Verfahren, bei dem durch Zuhilfenahme eines Übertubus mit aufblasbarem Ballon und eines Endoskops ohne Ballon, an der Spitze, eine endoskopische Untersuchung des Dünndarms ermöglicht wird.

Sonografie: → Ultraschalluntersuchung

Stenosen: Engstellen. Entzündliche und später evtl. auch narbige Veränderungen der Darmwand können beim Morbus Crohn und bei der Colitis ulcerosa Einengungen des Darmrohrs verursachen. Entzündliche Stenosen können medikamentös behandelt werden, da hier eine reversible Schwellung das Problem ist. Narbige Stenosen können, sofern sie kurzstreckig und endoskopisch erreichbar sind, mit einem Ballon endoskopisch erweitert werden. Oft ist aber auch eine operative Entfernung des betroffenen Darmabschnitts oder eine → Strikturoplastik notwendig. Die operative Behandlung hält im Durchschnitt länger als die endoskopische Ballondilatation.

Steroidabhängig: Patienten, bei denen es nach Absetzen der Cortison-Präparate jedes Mal wieder zu einem → Rezidiv kommt.

Steroidrefraktär: Patienten, bei denen die Gabe von Cortison-Präparaten keine Änderung der Krankheitsaktivität bewirkt.

Stoma: → Anus praeter

Strahlencolitis: Dickdarmentzündung nach einer Strahlenbehandlung. Die Strahlentherapie von Tumoren im Bauchraum kann akute und chronische Darmstörungen hervorrufen. Der häufigeren akuten Strahlenenterocolitis liegt eine Schädigung der Darmschleimhaut zugrunde. Sie äußert sich mit Übelkeit, Durchfällen (teils blutig) und schmerzhaftem Stuhl- oder Harnabgang. Diese Störung ist meist flüchtig und kann in ähnlicher Weise auch durch Zytostatika hervorgerufen werden. Seltener entwickelt sich erst Wochen, Monate oder manchmal Jahre nach einer Bestrahlung eine chronische Strahlencolitis. Sie entsteht durch Schädigung der Gefäßauskleidung und des Bindegewebes der Darmwand und ist gekennzeichnet durch Blutungen, Durchfälle, Schmerzen und Verstopfung. Ähnlich wie bei chronisch entzündlichen Darmerkrankungen, mit denen sie verwechselt werden kann, treten Engstellen bis hin zur Darmlähmung sowie → Fisteln auf.

Strikturoplastik: darmsparendes Verfahren zur operativen Beseitigung von → Stenosen. Dabei wird der Darm im Bereich der Stenose in Längsrichtung eröffnet. Anschließend wird dieser Schnitt quer auseinandergezogen und quer vernäht. Dadurch wird die Stenose beseitigt.

Stuhlinkontinenz: Unfähigkeit, die Stuhlentleerung willentlich zu steuern und damit den Stuhl halten zu können. Ursachen können Störungen des Schließ-

muskelapparates sein, aber auch Fistelgänge, die den Darm mit der äußeren Haut verbinden.

Stuhlkultur: Untersuchung des Stuhls auf Krankheitserreger. Zu den Keimen, die ähnliche Dickdarmveränderungen hervorrufen können wie chronisch entzündliche Darmerkrankungen, gehören Salmonellen, Shigellen, *Campylobacter jejuni*, *Yersinia enterocolitica*, Clostridien und bestimmte Typen von *Escherichia coli* (infektiöse Colitis). Bei Patienten, die Immunsuppressiva einnehmen, sollte auch nach Zytomegalie (CMV)-Viren gesucht werden.

Stuhltransplantation: = fäkaler Mikrobiomtransfer. Übertragung von Keimen aus dem Stuhl eines Spenders auf einen Empfänger. Meist endoskopisch. Gesicherte Wirkung bei der rezidivierenden Clostridium-difficile-assoziierten Colitis. Bei CED bislang ungesichert.

Subileus: nicht ganz vollständiger Verschluss des Darmes durch Stenosen oder Verwachsungen.

Subtotale Colitis: Entzündung nahezu des gesamten Dickdarms.

Sulfasalazin: Medikament zur Behandlung chronisch entzündlicher Darmerkrankungen; Kombination aus dem Antibiotikum Sulfapyridin und dem Wirkstoff 5-Aminosalicylsäure (5-ASA). Dieses Medikament ist vor allem beim akuten Schub einer Colitis ulcerosa und zur Vorbeugung erneuter Schübe (→ Rezidivprophylaxe) wirksam. Da Nebenwirkungen überwiegend auf Sulfapyridin, die erwünschten Wirkungen auf 5-Aminosalicylsäure zurückgeführt werden können, verwendet man heute meistens Präparate, die nur den letzteren Wirkstoff enthalten. Die Spaltung der beiden Kompo-

zenten erfolgt durch Darmbakterien und deshalb bevorzugt im Dickdarm.

Suppositorien: Zäpfchen

T

Tenesmus: schmerzhafter Stuhl- oder Harndrang, der mit einem Krampf der Schließmuskulatur einhergehen und die Stuhl- oder Harnentleerung erschweren kann. Bei chronisch entzündlichen Darmerkrankungen können Tenesmen als Folge von → Fissuren oder anderen entzündlichen Veränderungen der Darmwand auftreten.

Thrombose: Gerinnung des Blutes innerhalb eines Blutgefäßes (Vene, Arterie); bei Colitis ulcerosa und Morbus Crohn etwas häufiger vorkommend.

TNF: → Tumor-Nekrose-Faktor

„Top-down“-Therapie: Umkehrung des bisher vorherrschenden → „Bottom-up“-Prinzips. Das heißt gleich zu Beginn werden TNF-Antikörper und Immunsuppressiva eingesetzt. Die bisherigen Studienergebnisse konnten keine Vorteile für die Patienten zeigen. Gefahr der Überbehandlung von Patienten mit leichteren Krankheitsverläufen.

Toxisches Megacolon: schwere, aber seltene Komplikation vor allem der Colitis ulcerosa, bei der Bakterien und schädliche Stoffwechselprodukte in die geschwülig veränderte Darmwand eindringen und eine Darmlähmung mit extremer Darmaufweitung verursachen. Es ist wichtig, das toxische Megacolon rechtzeitig zu erkennen und zu operieren, damit der Darm nicht einreißt.

TPMT: Thiopurinmethyltransferase; Enzym, welches Azathioprin und 6-Mercaptopurin abbauen kann. Bei vermindertem TPMT-Spiegel sind Azathioprin und 6-Mercaptopurin verstärkt wirksam. Es können gehäuft Nebenwirkungen auftreten.

Trichuris suis (Schweinepeitschenwurm): Die für den Menschen nicht krankmachenden Eier werden als experimentelles Therapieverfahren bei CED eingesetzt. Eine deutsche Multizenterstudie konnte jedoch keine Wirksamkeit nachweisen.

Tumor-Nekrose-Faktor: ein die Entzündung förderndes und bei der Infektabwehr wichtiges Entzündungshormon. Antikörper, die den Tumor-Nekrose-Faktor hemmen, werden zur Behandlung chronisch entzündlicher Darmerkrankungen eingesetzt.

U

Ulcus: Geschwür. Im Bereich des Magen-Darm-Trakts wird darunter ein Defekt verstanden, der bis in das Bindegewebe der Schleimhaut hineinreicht. In Magen, Zwölffingerdarm und der unteren Speiseröhre beruht die Ulcusbildung oft auf einem Missverhältnis an schleimhautschützenden und schleimhautschädigenden Faktoren (peptisches Ulcus). Bei chronisch entzündlichen Darmerkrankungen kann es aufgrund der Entzündungsvorgänge zur Geschwürbildung der Dün- und Dickdarmschleimhaut kommen. Das hat zur Folge, dass die Aufnahme von Nahrungsbestandteilen behindert wird, und blutige Durchfälle bis hin zur → hämorrhagischen Colitis auftreten.

Ultraschalluntersuchung (Sonografie): Diagnoseverfahren, bei dem mithilfe von Schallwellen Or-

gane und Strukturen betrachtet werden können, die im Körperinneren liegen. Mit Ultraschall lassen sich in vielen Fällen Veränderungen der Darmwand und des Lebergewebes, Gallen- und Nierensteine sowie → Konglomerattumoren erkennen. Da die Untersuchung nicht mit einer Strahlenbelastung verknüpft ist, kann sie beliebig oft wiederholt werden.

V

Vedolizumab: selektiver humanisierter monoklonaler Antikörper gegen $\alpha 4\beta 7$ -Integrine zur Behandlung von mittelschwerer bis schwerer Colitis ulcerosa oder mittelschwerem bis schwerem Morbus Crohn, bei denen sich eine konventionelle Therapie oder TNF- α -Antagonisten als unwirksam oder nicht länger wirksam erwiesen haben bzw. vom Patienten nicht vertragen werden.

Verschluss des Darms: → Ileus

Virtuelle Chromoendoskopie: elektronische Bildbearbeitung zur besseren Darstellung der Oberfläche und der Blutgefäße in der Darmschleimhaut, z. B. NBI, FICE oder I-scan verschiedener Hersteller.

Virtuelle Koloskopie: rechnerisches Verfahren zur Herstellung von Bildern, die in etwa dem Bild einer Koloskopie ähneln, die allerdings durch eine → Computertomografie oder eine → Magnet-Resonanz-Tomografie erzeugt worden sind.

Vitamin D: wichtiges fettlösliches Vitamin zur Knochenbildung; kann bei Morbus Crohn vermindert vorliegen und muss dann ggf. ersetzt werden.

Vitamine: bestimmte Nahrungsbestandteile, die notwendig sind, damit verschiedenste biochemische Ab-

läufe im Körper funktionieren (z. B. → B₁₂). Es gibt wasserlösliche Vitamine wie Vitamin C, die Vitamine der B-Reihe, Fol- und Nicotinsäure, die im vorderen Dünndarm aufgenommen werden, sowie die fettlöslichen Vitamine A, D, E und K, die unter Vermittlung der Gallensäuren im hinteren Dünndarm aufgenommen werden.

Vorsorgekoloskopie: regelmäßige Koloskopie alle 1–2 Jahre ab dem 8. (Pancolitis) oder 12. (linksseitige Colitis) Krankheitsjahr zur frühzeitigen Erkennung von intraepithelialen Neoplasien (Dysplasien) bei chronisch entzündlichen Darmerkrankungen.

W

Weihrauch/H15: → H15/Weihrauch

Y

Yersinien: Gruppe von Bakterien, die infektiöse Darmentzündungen hervorrufen können. *Yersinia pseudotuberculosis* verursacht Entzündungen des ersten Dickdarmanteils (→ Zoekum) und des Wurmfortsatzes, die mit einer Blinddarmentzündung oder einem akuten Morbus Crohn des terminalen Ileums verwechselt werden können. *Yersinia enterocolitica* verursacht Dickdarmentzündungen, die zuweilen nicht von einer Colitis ulcerosa oder einer Crohn-Colitis zu unterscheiden sind. Die → Stuhlkultur ermöglicht einen Nachweis des Erregers.

Z

Zink: Spurenelement, das besonders bei langfristiger künstlicher (parenteraler) Ernährung ohne ausrei-

chende Zufuhr fehlen kann. Dadurch sind Veränderungen der Haut und Haarausfall möglich.

Zoekum: erster Abschnitt des Dickdarms, in den der Dünndarm (→ Ileum) einmündet, und von dessen geschlossenem Pol der Wurmfortsatz (Appendix) abgeht.

Zoom-Endoskopie: Vergrößerungsendoskopie zur Verbesserung der Empfindlichkeit der Endoskopie bezüglich intraepithelialer Neoplasien (Dysplasien) → Chromoendoskopie.

Zucker: → Kohlenhydrate

ZVK: zentraler Venenkatheter; Katheter, der in eine der großen Halsvenen eingeführt wird. Ein ZVK ermöglicht eine künstliche (parenterale) Ernährung, um den Darm bei schwerer entzündlicher Darmerkrankung oder Fistelbildung ruhigzustellen. Über einen ZVK können außerdem Medikamente wie Antibiotika oder Cortison gegeben werden, die die Entzündungsaktivität vermindern.

Zytokine: Entzündungshormone, die die Entzündung fördern oder hemmen können; an der Unterhaltung der Entzündungsaktivität der chronisch entzündlichen Darmerkrankungen beteiligt.

Zytomegalie-Colitis: infektiöse Darmentzündung durch Zytomegalie-Viren. Kommt gehäuft unter länger dauernder → Immunsuppression vor. Therapie mit Ganciclovir evtl. erfolgreich.

Als weitere Patientenbroschüren zu chronisch entzündlichen Darmer- krankungen sind kostenlos erhältlich:

- Rektale Therapie bei chronisch entzündlichen Darmerkrankungen (S97) *29 Seiten*
- Mikroskopische Kolitis – Kollagene und lymphozytäre Kolitis (BU82) *28 Seiten*
- Colitis ulcerosa und Morbus Crohn
Eine Übersicht über die Krankheitsbilder
und ihre Behandlung (S80) *61 Seiten*
- Patientenfragen zu chronisch entzündlichen Darmerkrankungen (S81) *64 Seiten*
- Ernährung bei Morbus Crohn und Colitis ulcerosa
Wichtige Fragen – Richtige Antworten (S84)
64 Seiten
- Begleiterkrankungen bei Morbus Crohn (S85)
44 Seiten
- Kortikosteroid-Therapie bei chronisch entzündlichen Darmerkrankungen (BU80) *32 Seiten*
- Immunsuppressive und immunmodulatorische Therapie bei chronisch entzündlichen Darmerkrankungen (AZ80) *29 Seiten*

Bitte richten Sie Ihre Bestellung an:

FALK FOUNDATION e.V.



Leinenweberstr. 5
79108 Freiburg
Germany

Fax: 07 61/15 14-321

E-Mail: literaturservice@falkfoundation.de

www.falkfoundation.de

FALK FOUNDATION e.V.



Leinenweberstr. 5
79108 Freiburg
Germany